



Neue Wege entstehen
dadurch,
dass wir sie gehen


Neuraltherapie

Dr. med. Jürg Eichhorn

www.ever.ch

9100 Herisau

Arzt - Ausdauersportler



11/87 Nach Gartenarbeit Schmerzen **Latissimus dorsi**
Einmalig **Doppelbilder** während 10-15 Minuten

A Tonsillektomie bds. mit 2 Jahren.

Herniotomie inguinal bds. mit 11 Jahren.

Chronisch behinderte Nasenatmung mit rez.
Sinusitiden, Kryotherapie, Septumkorrektur,
Muschellateralisation.

Schuhausgleich rechts mit 25 Jahren bei nicht
erkannter ISG Symptomatik.

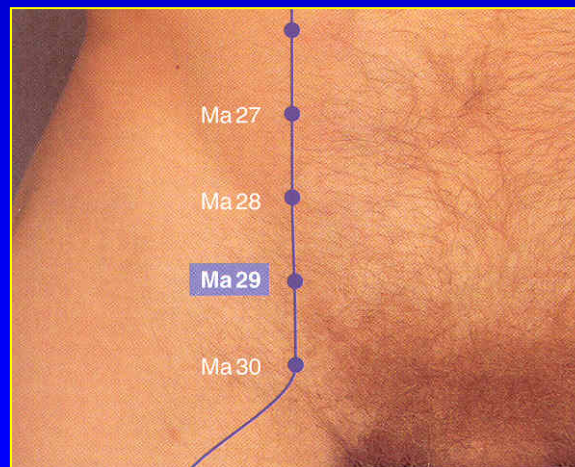


Befunde

Hauttonus über 8er UK rechts erhöht.

Kiblersche Hautfalte über Höhe Th8 links.
Dasselbst im MRT vermehrte Hautrötung.
Diskrete Gewebe-Verquellung.

Einmalig erhöhter **Nüchternblutzucker** von 8.1 mmol.

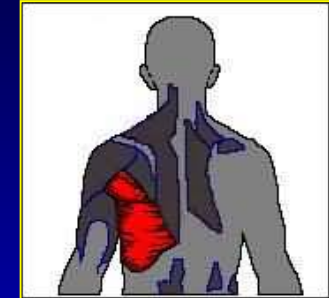

Juckende alte
Herniotomie Narbe
inguinal links
P. max. Bereich:
Magen 29: „Komm zurück“.

Vorgehen 1

Organbeziehung M. latissimus dorsi zu Pankreas.

3x Quaddelung der Head`schen Zone.



Schmerzen nur zu maximal $\frac{1}{4}$ besser für 12-16 Stunden.

Besserung unbefriedigend. Pankreas bleibt Störfeld:

Doppelbilder = Schwerer Chrommangel (Sport!).

Erst nach Chromgabe zeigt die Neuraltherapie Wirkung.
Besserung nach 1 Woche, Beschwerdefreiheit nach 6 Wochen.

Die Nüchternblutzuckerwerte liegen von nun an in der Norm.

Vorgehen 2

Die Inguinalnarbe links meldet sich zu Wort: Pruritus.

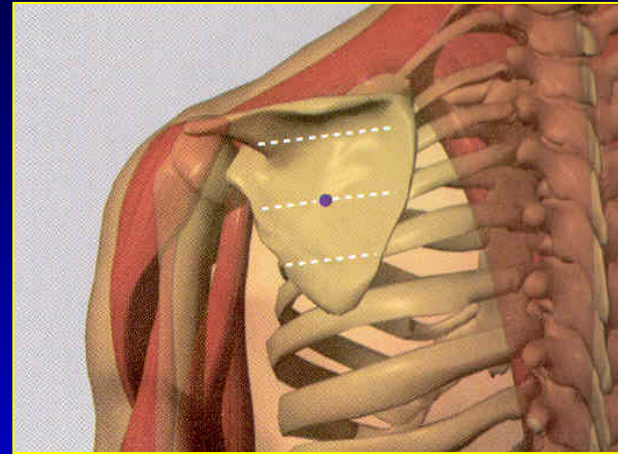
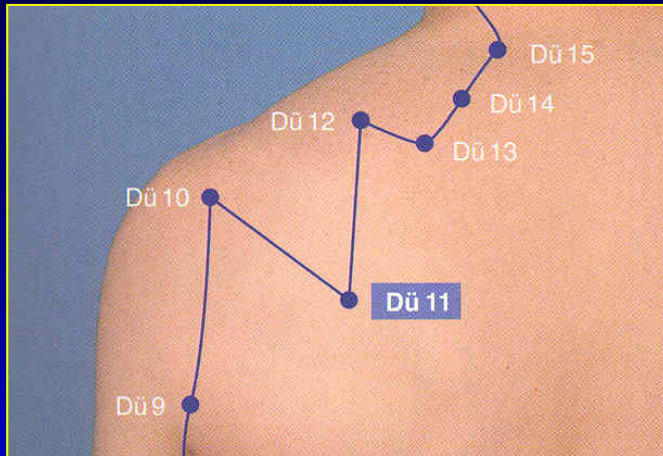
Narbenentstörung:

Potenz, die zuvor subjektiv nicht gestört war, wird merklich besser.



Tipp:
Viagra tut
weniger weh!

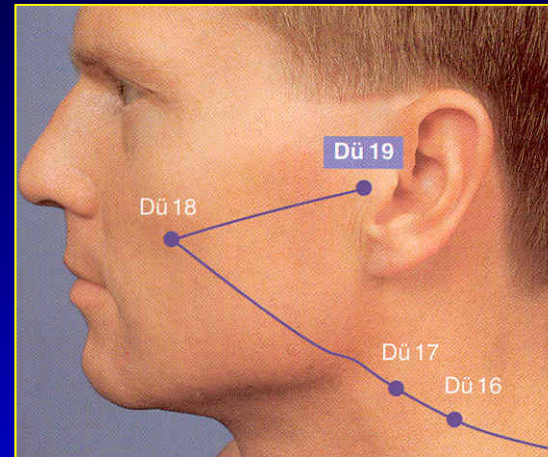
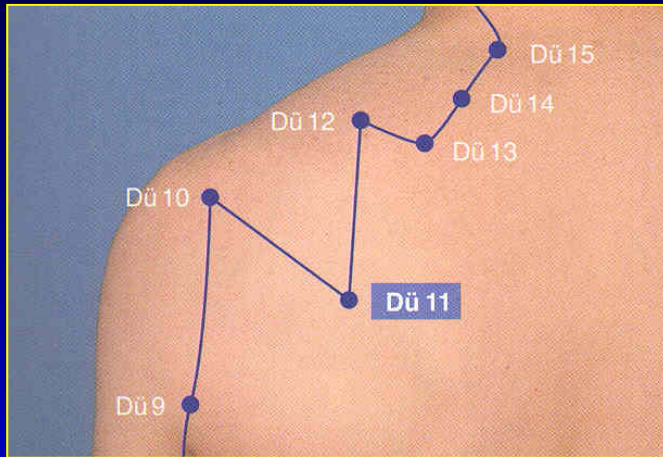
Vorgehen 3



Progrediente Schulter-Nackenschmerzen rechts

- Dü 11** Schmerzen im Schulterbereich, Schulter - Arm Syndrom. Wichtiger Nahpunkt. Häufig schmerzhaft.
- Dü 12** Schmerzen im Bereich Nacken - Schulter - Oberarm

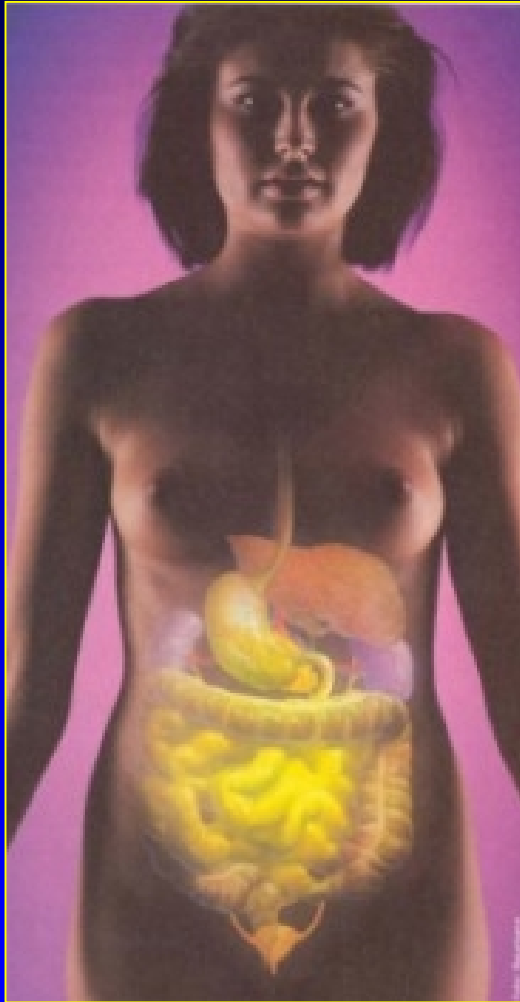
Vorgehen 3



Es war der untere 8er rechts!

Neuraltherapie: Sofortige Schmerzfreiheit

Diskussion 1



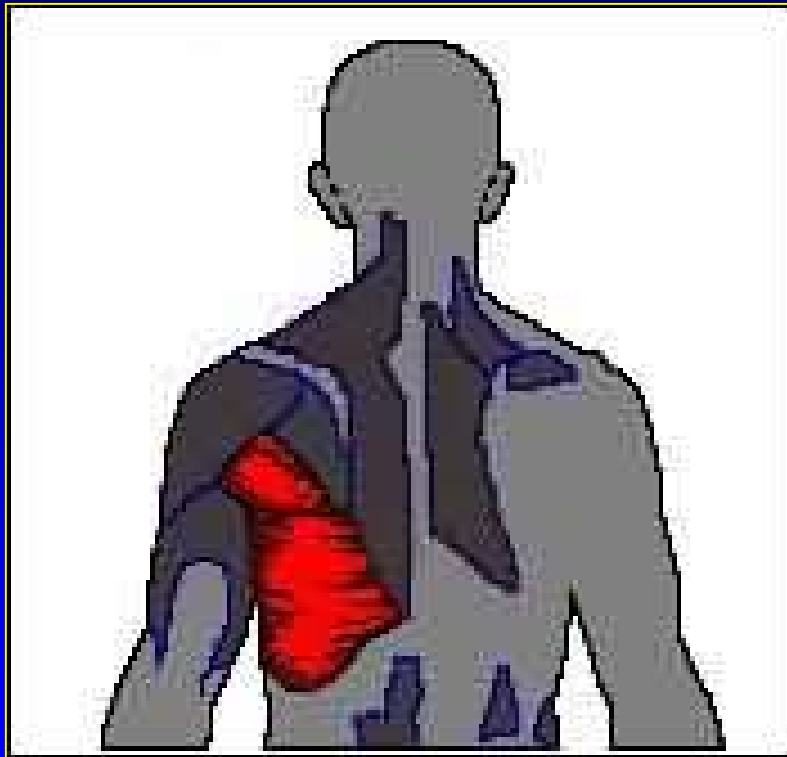
Chrommangel, in der Haarmineralanalyse bestätigt, kann Doppelsehen verursachen.

Chrom ist auch essentielles Element für den Glucose-Toleranzfaktor.

Damit besteht zwischen Chrom und Pankreas eine enge Beziehung.

Offenbar lag bereits eine labile Glucose-Stoffwechsellage vor.
Chrom geht über den Schweiß verlustig.

Diskussion 2



Bei beidseitiger Schwäche des M. latissimus dorsi ist in erster Linie an die Organbeziehung zum Pankreas zu denken.

Die Neuraltherapie in die Head'sche Pankreaszone stärkte den Muskel nicht bleibend und die Schmerzen besserten nur wenig.

Erst die Chromzufuhr brachte bleibende Besserung.

Diskussion 3

Das **Störfeld „Inguinalnarbe links“** zeigte keinen Zusammenhang mit den Rückenschmerzen.

Subjektiv aber Potenzverbesserung nach Entstörung.

Die Narbe zieht distal über den Punkt Magen 29 hinweg. Genau daselbst war die Narbe gereizt und seit vielen Jahren pruriginös.

Magen 29 „Komm zurück“ wird in der Akupunktur bei Potenzstörungen behandelt:
Bewegt das Qi und stillt Schmerzen, reguliert den Monatsfluss und stillt den Ausfluss.

Diskussion 4

Die Achse „8er – Scapula“ stellte offenbar ein sekundäres Störfeld dar und besserte nachhaltig (mit Neuraltherapie) erst nach der Chromsubstitution.

P. max. der Schmerzen zeigte Übereinstimmung mit dem Akupunkturpunkt Dünndarm 12.

Der Dünndarmmeridian zieht in seinem Verlauf über den 8er hinweg.

**Nach einer 10-jährigen Leidenszeit Extraktion aller 8er:
Problem erledigt.**

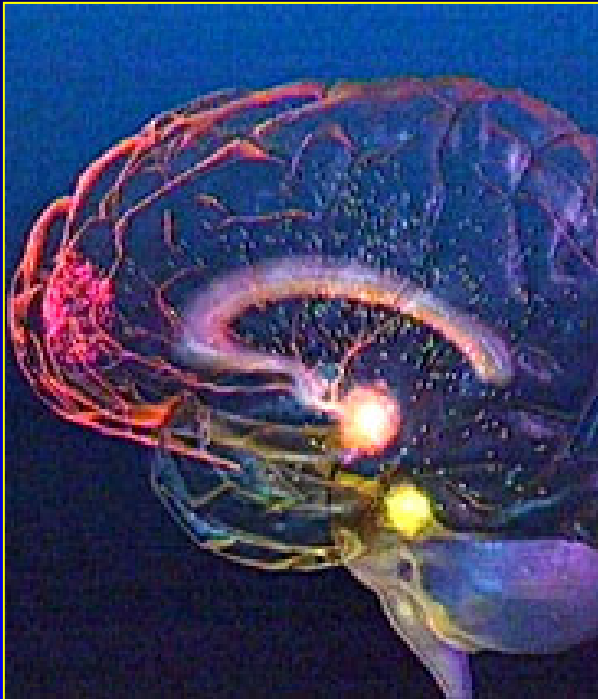

Take Home Message



Den Mund nicht zu voll
nehmen und
immer kritisch sein
gegenüber dem,
was einem aufgetischt wird!

Highlight



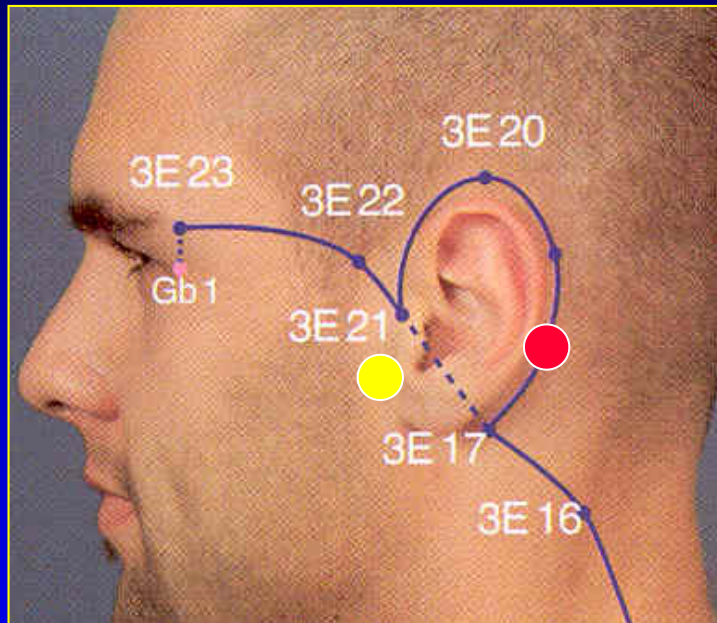
Buschauffeuer, 44: **ORL Diagnose:
Labyrinthausfall.**

Vor 4 Jahren schwerer Schwindel,
wochenlanger Arbeitsausfall.

2/04: dito, Hausarzt will nochmals
„Schwindelabklärung“.

Neuraltherapie am 4. Krankheitstag an
folgenden Punkten:

Highlight



Nahpunkte:

- T17 Verbindungspunkt zur Gallenblase.
Klärt Sicht und schärft das Gehör.
Schiefes wird geädert.
- T21 Schärft das Gehör
- T18 **Spasmuspunkt**
- F2 **Gehör schärfend, Sinne öffnend,
Schmerz stillend.**


Fernpunkte:

T3 = Mutterpunkt bei Tinnitus oder Taubheitsgefühl im Ohr

Resultat



Sofort nach Neuraltherapie Erleichterung.
Nach ½ Stunde Schwindel vollständig weg.
Am folgenden Tag bestieg er frohgelaut den Bus.



Zusammengestellt von:

Dr. med. Jürg Eichhorn

Allgemeine Medizin FMH
Praxis für Allgemeine- und Erfahrungsmedizin

F.X. Mayr Arzt
Sportmedizin (SGSM)
Neuraltherapie (SANTH)
Manuelle Medizin (SAMM)
Ernährungsheilkunde FEOS
Orthomolekularmedizin FEOS
Akupunktur - Traditionelle Chinesische Medizin (ASA)

9100 Herisau

Internet: www.ever.ch