

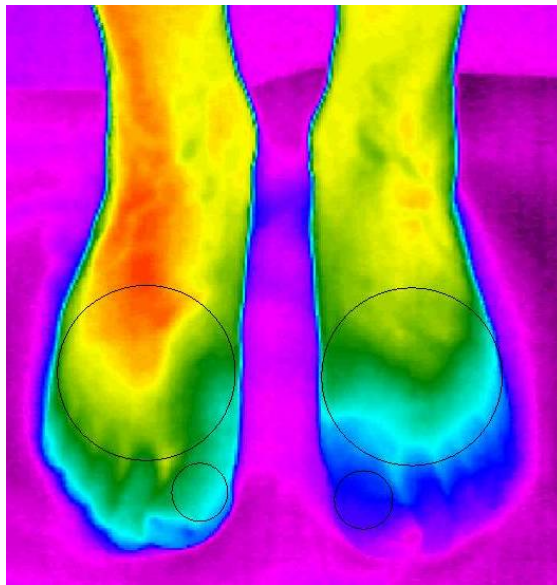
## Medizinische Thermographie

Wärmebilddiagnostik

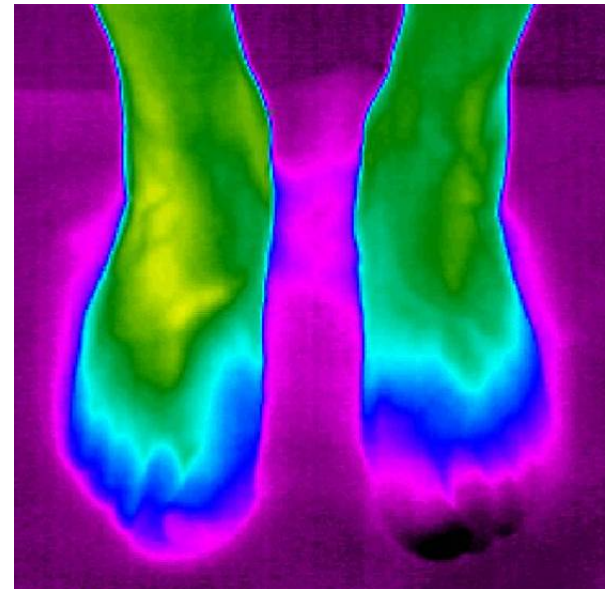
Dr. med. Jürg Eichhorn | [www.ever.ch](http://www.ever.ch)  
9100 Herisau

# 1 Insulinpflichtiger Diabetes mellitus Typ 2 seit 1997

Taubheitsgefühle Mittelfuss-Vorderfuss. Subjektiv kein Kältemissempfinden  
Thermographisch Hinweis auf Mikroangiopathie Mittelfuss links und Zehen.  
Kritisch ist die Grosszehe links



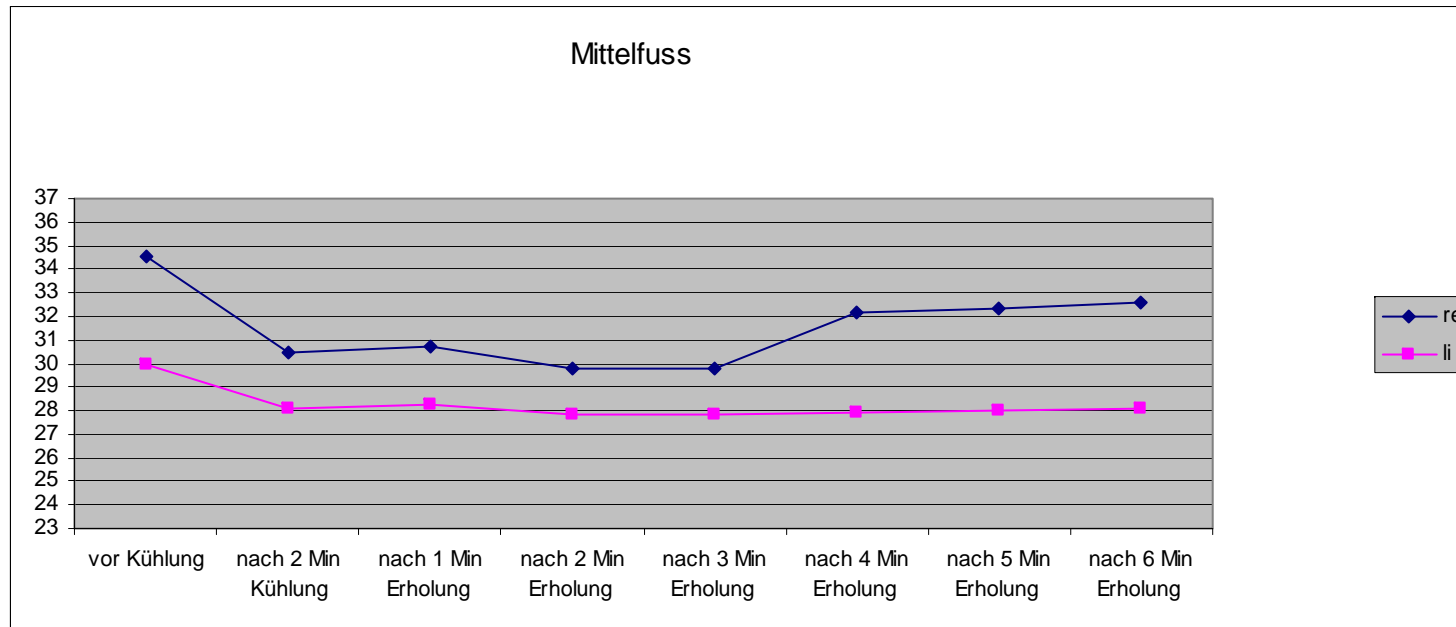
vor Kühlung



nach Kühlung

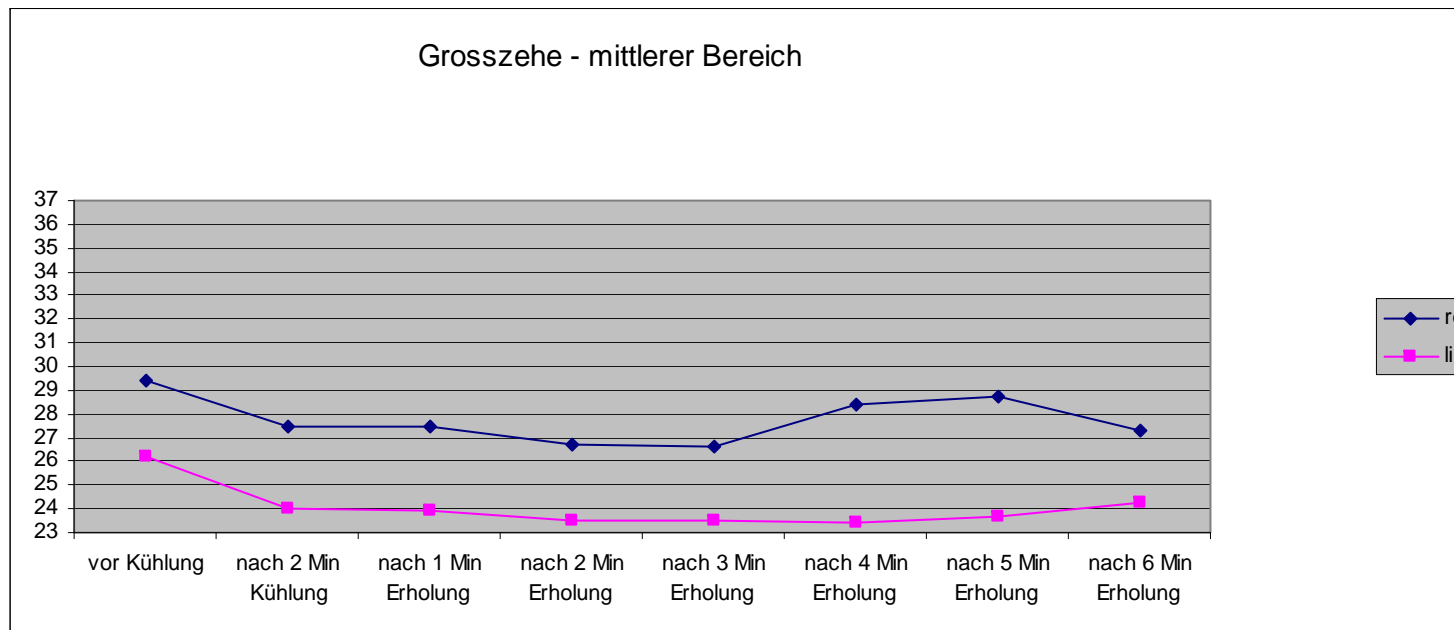
Raumtemperatur: 16 Grad C.

N qÉã éÉê~îî êî Éêä~ì Ñ=j áííÉäÑî ëë



Mittelfuss links im Durchschnitt 3.3.Grad C kühler als rechts.  
Fuss und insbesondere Mittelfuss links deutlich kühler und fehlende Wiedererwärmung

# 1 Temperaturverlauf Grosszehe



Grosszehe links im Durchschnitt 3.7.Grad C kühler als rechts.  
Grosszehe links deutlich kühler und fehlende Wiedererwärmung