

Infrarotdiagnostische Untersuchung - Arztbericht

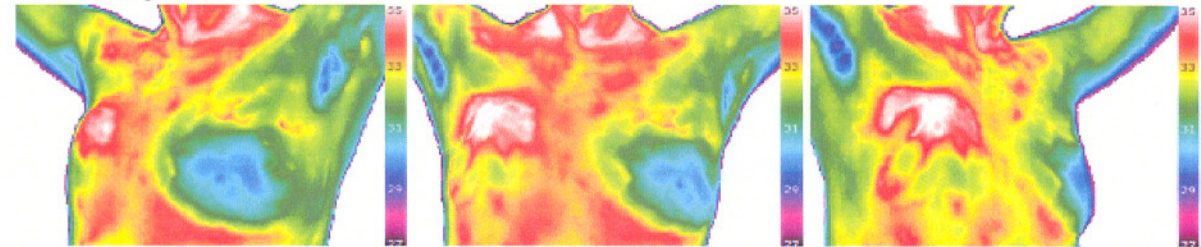
Bei Schiff_Cancer, geb. am 01.01.1953 wurde am 01.01.2003 die infrarotdiagnostische Untersuchung MammoVision durchgeführt.

Die Auswertung erfolgte nach dem internationalen BIRAS-System und ergab zusammengefasst die Kategorie BIRAS 5.

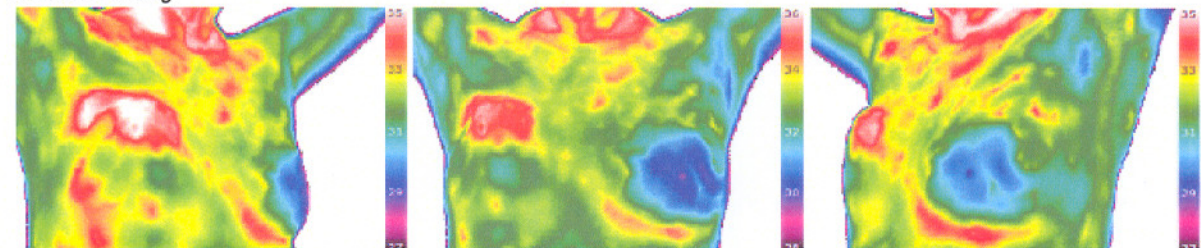
Befunddetails

Wärmemuster

Vor Abkühlung



Nach Abkühlung



Numerische Auswertung

Lateralsymmetrie

Erhebliche Differenzen im thermischen Niveau zwischen den Brüsten gelten als wichtiges Zeichen für mögliche neoplastische Veränderungen, auch in röntgenmammographisch noch nicht erfassbaren Frühphasen. Das thermische Niveau der rechten Brust nach Abkühlung betrug 33°C, das der linken 31.2°C. Der Unterschied im thermischen Niveau zwischen rechter und linker Brust von 1.8°C überschritt damit den Referenzwert von 0.5°C um 1.3°C. Die Referenzwertüberschreitung wird als erheblich gewertet.

Isothermie der Mammae

Eine erhebliche Abweichung von der Isothermie (Spreizung der Temperaturwerte, Differenz zwischen Maxima und Minima innerhalb jeder Brust) wird als wichtiges Zeichen für einen möglicherweise veränderten Metabolismus an den Brüsten gewertet. Der Wert für die unilaterale Isothermie nach Abkühlung betrug bei der rechten Brust 3.6°C, bei der linken 4.1°C. Der Wert von 4.1°C überschritt. Die Referenzwertüberschreitung wird als mittelstark gewertet.

Thermisches Niveau der Areola

Die Areola sollte ein tieferes thermisches Niveau als die kühlen Brustbezirke aufweisen. Eine deutliche Überwärmung der Areola wird als wichtiges Zeichen für eine irreguläre Durchblutung an den Brüsten gewertet. Im vorliegenden Fall zeigte sich dies am wenigsten bei der rechten Brust vor Abkühlung. Dort war die Areola um 0.5°C wärmer als die sonstigen kühlen Bezirke. Die Referenzwertüberschreitung wird als gering gewertet.

Thermisches Niveau der Mamille

Ausgeprägter als bei der Areola sollte die Mamille ein um ca. 0,5 °C tieferes thermisches Niveau als die sonstigen kühlen Bezirke aufweisen. Eine deutliche Überwärmung der Mamille wird als weiteres wichtiges Zeichen für eine irreguläre Durchblutung an den Brüsten gewertet. Im vorliegenden Fall war die Mamille rechts vor Abkühlung um 0.1°C wärmer, links um 1.4°C kühler. Die Referenzwertüberschreitung wird als gering gewertet.

Thermische Regulation auf einen Kältereiz

Bei der MammoVision-Untersuchung werden die Messungen vor und nach einem Kältereiz durchgeführt. Je nach Brustgröße sollten die Mittelwerte jeder Brust dabei um mindestens 0,5°C, besser 1 °C abkühlen. Bei der Patientin fand sich an der rechten Brust eine Abkühlung um 0.2°C, an der linken Brust eine Abkühlung um 0.2°C. Damit war die Regulation zwar nur sehr gering ausgeprägt, jedoch noch im tolerierbaren Bereich.

Hotspot-Kriterien

Hotspot-Kriterien können gering bis stark ausgeprägt auftreten und gelten als besonders wichtiger Hinweis auf übersteigerten Bruststoffwechsel. Gesunde Brüste weisen keine Hotspot-Kriterien auf.

Die bei dieser Untersuchung errechneten Hotspot-Kriterien führten zu einer außerordentlichen Anhebung der BIRAS-Klassifikation.

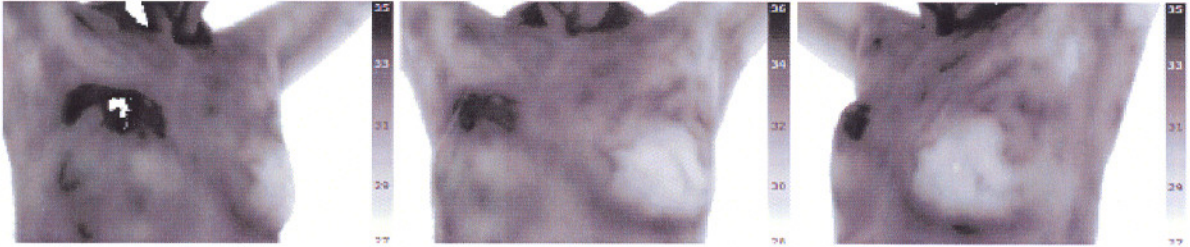
Ärztlich-visuelle Auswertung

Konturanomalien

Es fanden sich folgende Konturanomalien:

Linke Brust: Einziehungen am unteren Brustrand und Vorwölbungen.

Darstellung der Gefäßverläufe (nach Abkühlung)



Gefäßzeichnung

An der linken Brust zeigte sich eine deutlich aus dem physiologischen Rahmen fallende pathologische Gefäßzeichnung, die dringend weiterer Abklärung bedarf und zu einer höheren BIRAS-Einstufung führte.

Spezifische Gefäßanomalien

Linke Brust: Gefäßverlaufs-Fragmentierung.

An den Brüsten fanden sich eine von sechs möglichen spezifischen pathologischen Gefäßanomalien.

Zusammenfassende Beurteilung

Analog zur BIRADS-Klassifikation (Mammographie, Ultraschall, MRI) gibt es fünf BIRAS (Breast InfraRed Assessment System) - Kategorien:

- 1: Unauffällig
- 2: Diskrete pathologische Zeichen
- 3: Pathologische Zeichen
- 4: Deutliche pathologische Zeichen - weitere Abklärungen erforderlich
- 5: Hochverdächtige pathologische Befunde, die eine rasche klinische Überprüfung erfordern.

Aufgrund der errechneten Messwerte sowie der ärztlich-visuellen Beurteilung wird die vorliegende Untersuchung der Patientin in folgende Kategorie eingeordnet:

BIRAS 5

Als herausragende Auffälligkeiten wurden gewichtet:

- Pathologische Gefäßzeichnung
- Seitendifferenz höher als 1,5°C
- Einziehungen unterer Brustrand
- Vorwölbungen
- Hotspotparameter-Kennzahl
- Betonte Gefäßzeichnung (Muster noch physiologisch)

Empfehlungen

Im Hinblick auf die geschilderten Befunde ist eine weitere Abklärung, auch unter Einbeziehung einer Röntgen-Mammographie, dringend anzuraten. Eine Kontrolluntersuchung in 3 Monaten wird empfohlen.

, den 04.01.2008