

Medizinische Thermographie - Sudeck Hand

Dr. med. Jürg Eichhorn | www.ever.ch
9100 Herisau

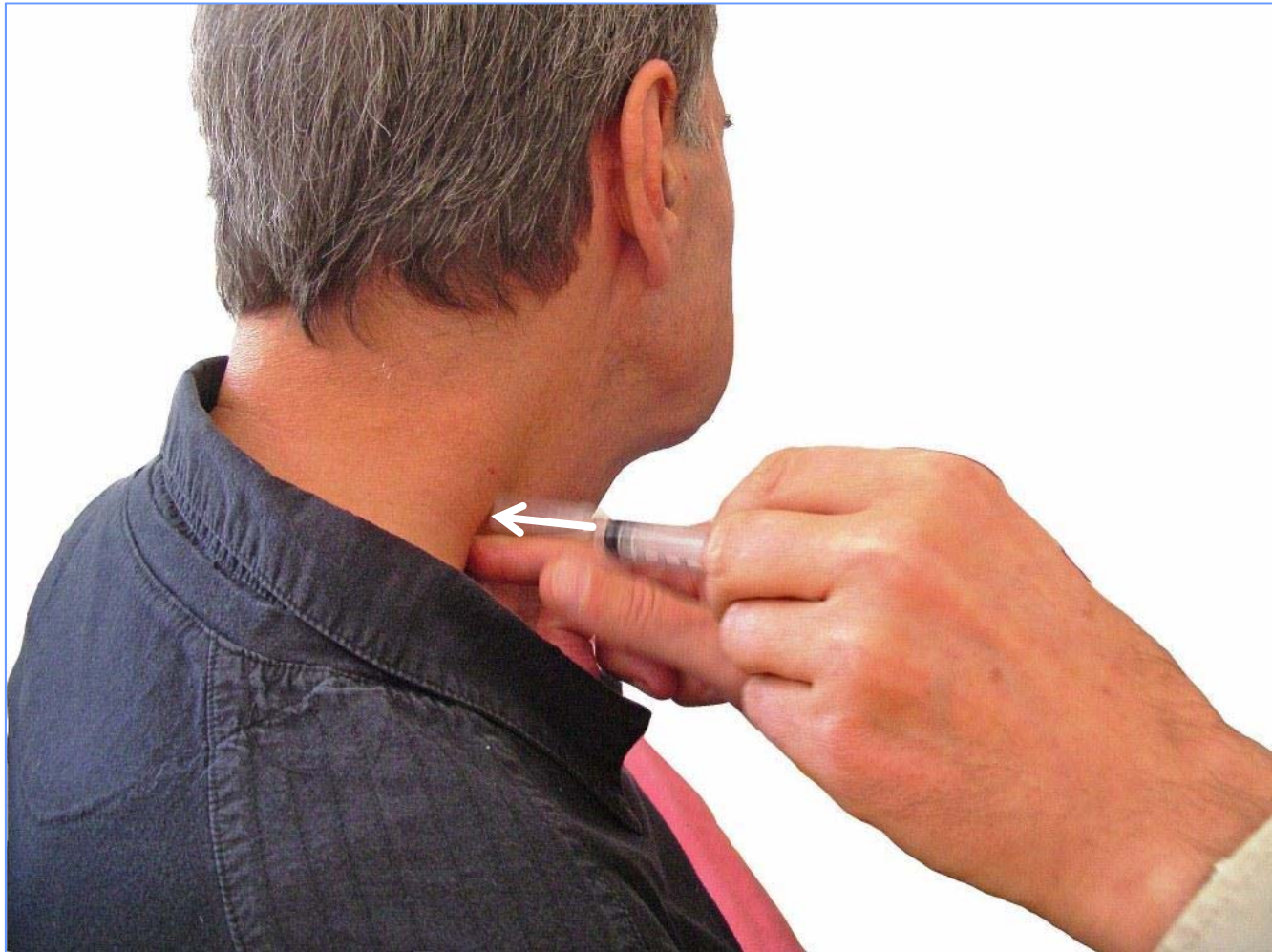


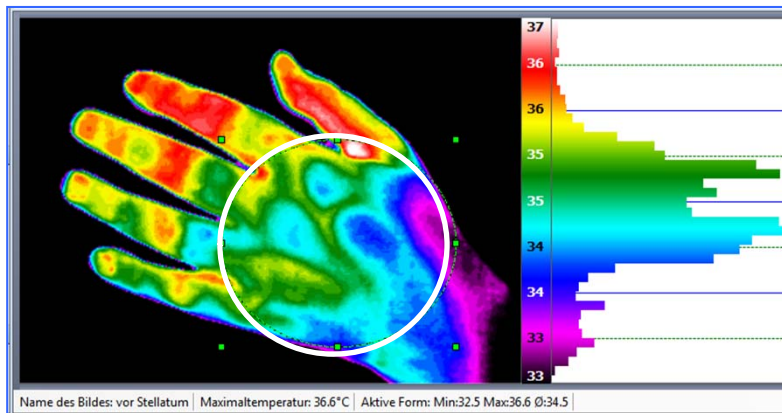
Bild: Dr. med. Jürg Eichhorn - SANTH D-Kurs, November 12

Anamnese

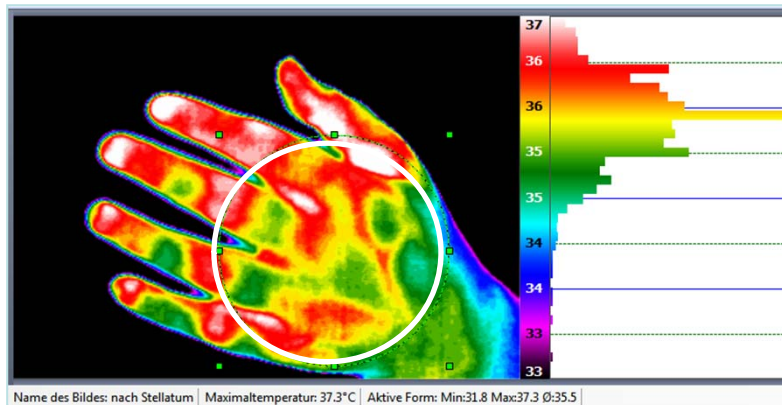
- » 30.10.2007 Distale intraartikuläre Radiusfraktur Typ 2 mit einer Dorsalangluation von 5 Grad. Palmare Handgelenksgipsschiene
- » 05.11.2007 Geringe Dorsaldislokation. Zirkulärgips!
- » 12.11.2007 Schmerzen im Gips, kaum Fingerschwellung. eine Gipsspreizung!
- » 19.11.2007 Immer noch Schmerzen. eine Fingerschwellung
- » 10.12.2007 Gipsentfernung. In der Folgezeit zunehmende Schmerzen und Schwellungen: Schmerzhaft teigig-ödematöse Schwellung der Finger und weniger auch der Mittelhand:
Sudeck Stadium 1:
Schwellung, Überwärmung, Rötung, Schmerz
- » 18.1.2008 Neuraltherapie am Ganglion stellatum (Procain 3 ml)

Neuraltherapie am Ganglion stellatum – 3 ml Procain

- » Zeitintervall zwischen den Aufnahmen: **2 Minuten**
Temperaturerhöhung nach Injektion: **1 Grad C**



Unmittelbar vor Injektion
Mittlere Temperatur im Kreis: **34.5 Grad C**

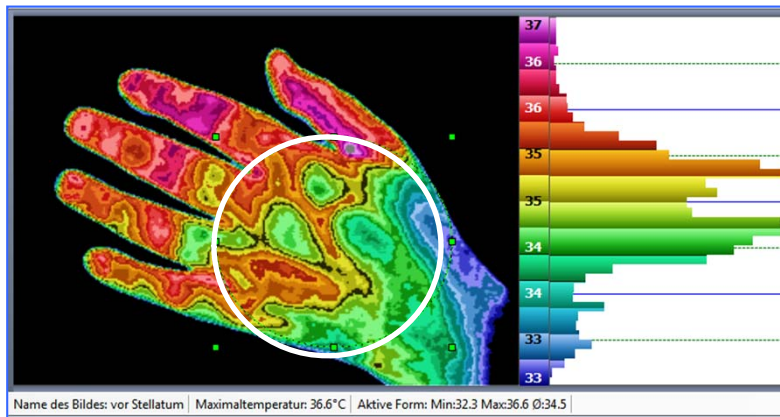


Unmittelbar nach Injektion
Mittlere Temperatur im Kreis: **35.5 Grad C**

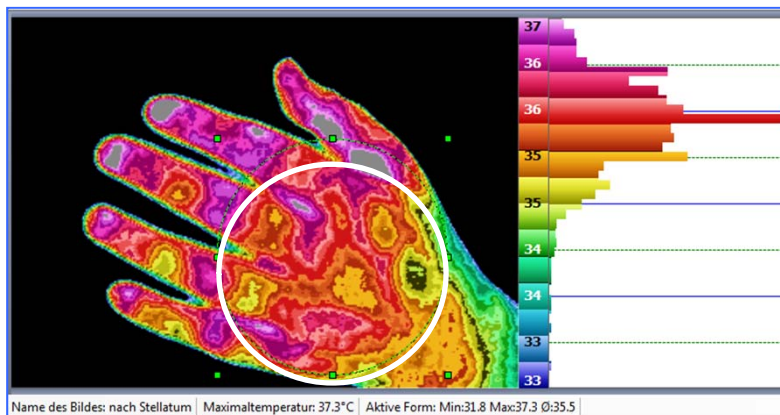
Aufnahmen: Dr. med. Jürg Eichhorn

Gleiche Aufnahme (Kontrastdarstellung)

- » Zeitintervall zwischen den Aufnahmen: **2 Minuten**
- Temperaturerhöhung nach Injektion: **1 Grad C**



Unmittelbar vor Injektion
Mittlere Temperatur im Kreis: **34.5 Grad C**



Unmittelbar nach Injektion
Mittlere Temperatur im Kreis: **35.5 Grad C**

Aufnahmen: Dr. med. Jürg Eichhorn