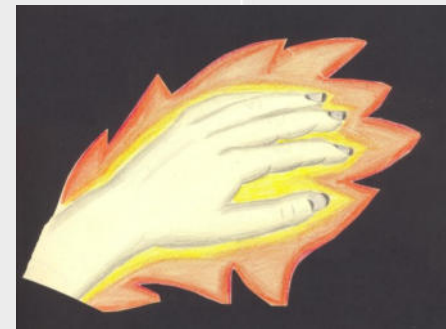

## Medizinische Thermographie

Dr. med. et Dr. scient. med. Jürg Eichhorn

CH-9100 Herisau  
drje49@gmail.com  
www.ever.ch



Patientin: Frau, geb. 1956

30.10.2007 Distale intraartikuläre Radiusfraktur Typ 2 mit einer  
Dorsalangluation von 5 Grad.

Palmare Handgelenksgipsschiene

05.11.2007 Geringe Dorsaldislokation. Zirkulärgips!

12.11.2007 Schmerzen im Gips, kaum Fingerschwellung  
Keine Gipsspreizung!

19.11.2007 Immer noch Schmerzen

Keine Fingerschwellung

10.12.2007 Gipsentfernung. In der Folgezeit zunehmende  
Schmerzen und Schwellungen:

Schmerzhaft teigig-ödematöse Schwellung der  
Finger und weniger auch der Mittelhand:

**Sudeck Stadium 1:**

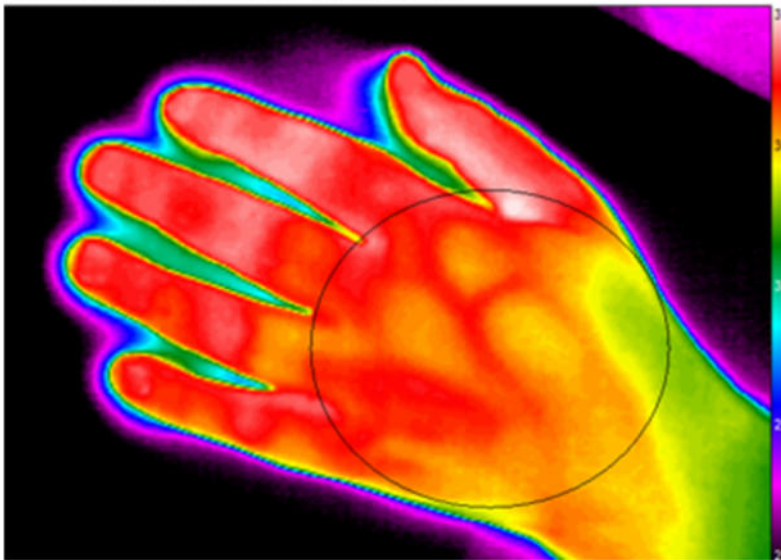
Schwellung, Überwärmung, Rötung, Schmerz

18.1.2008 Neuraltherapie am Ganglion stellatum (Procain 3 ml)

### Neuraltherapie am Ganglion stellatum – 3 ml Procain

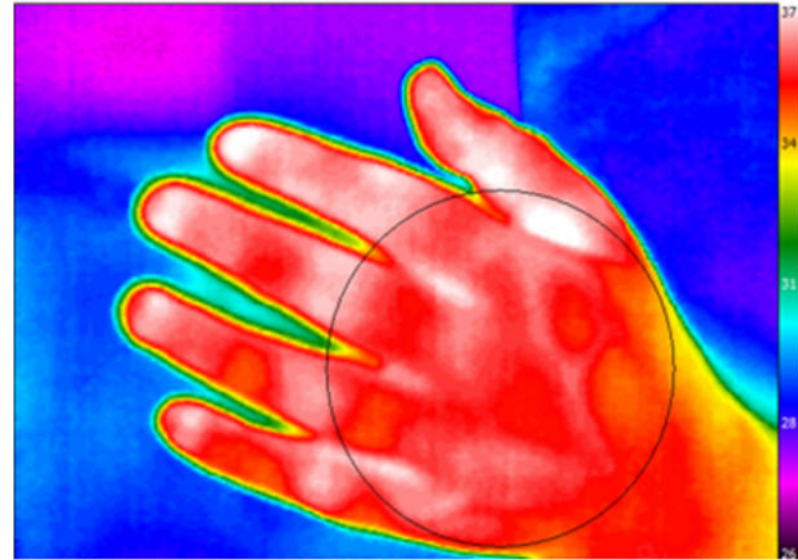
- » Zeitintervall zwischen den Aufnahmen: 2 Minuten
- Temperaturerhöhung nach Injektion: 1 Grad C

Name des Bildes: nac, Aufnahmezeitpunkt: 18.01.2008 13:32:00



Unmittelbar vor Injektion:  
Mittlere Temperatur: 34.5 Grad C

Name des Bildes: nac, Aufnahmezeitpunkt: 18.01.2008 13:34:00



Unmittelbar nach Injektion:  
Mittlere Temperatur: 35.5 Grad C