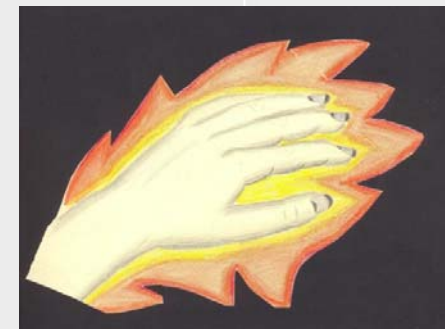

Medizinische Thermographie

Dr. med. Jürg Eichhorn | www.ever.ch

9100 Herisau



Patientin: Frau TS, geb. 1956

30.10.2007 Distale intraartikuläre Radiusfraktur Typ 2 mit einer
Dorsalangluation von 5 Grad.

Palmare Handgelenksgipsschiene

05.11.2007 Geringe Dorsaldislokation. Zirkulärgips!

12.11.2007 Schmerzen im Gips, kaum Fingerschwellung
Keine Gipsspreizung!

19.11.2007 Immer noch Schmerzen

Keine Fingerschwellung

10.12.2007 Gipsentfernung. In der Folgezeit zunehmende
Schmerzen und Schwellungen:

Schmerzhaft teigig-ödematöse Schwellung der
Finger und weniger auch der Mittelhand:

Sudeck Stadium 1:

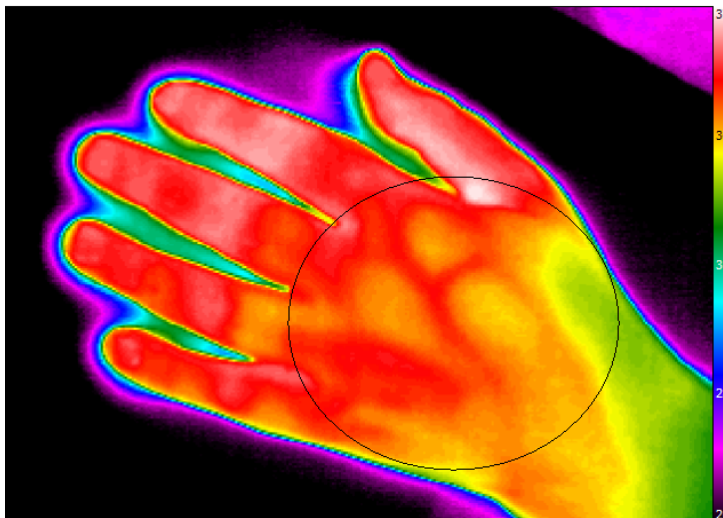
Schwellung, Überwärmung, Rötung, Schmerz

18.1.2008 Neuraltherapie am Ganglion stellatum (Procain 3 ml)

Neuraltherapie am Ganglion stellatum – 3 ml Procain

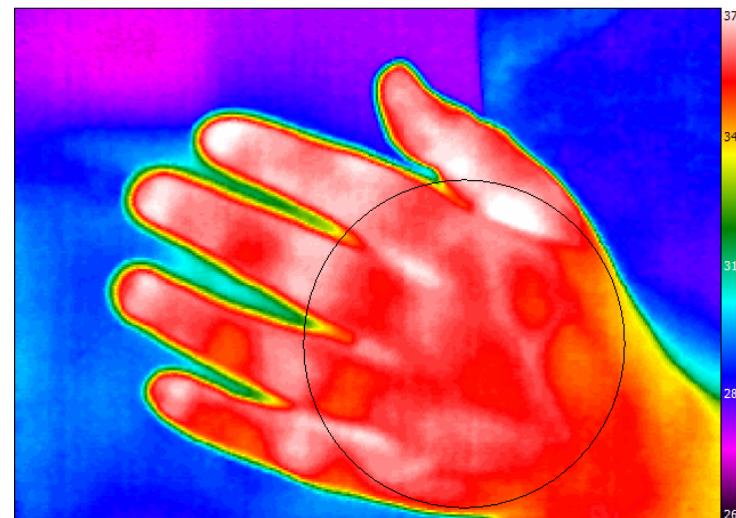
»Zeitintervall zwischen den Aufnahmen: 2 Minuten
Temperaturerhöhung nach Injektion: 1 Grad C

Exam Professional 5.4 - Lizenziert für: Dr. med Juerg Eichhorn - 9100 Herisau - Sevisana AG
Patient: Torgler, Sonja, Geb.Datum: 01.01.1980
Name des Bildes: nac, Aufnahme datum: 18.01.2008 13:32:00



Unmittelbar vor Injektion:
Mittlere Temperatur: 34.5 Grad C

Exam Professional 5.4 - Lizenziert für: Dr. med Juerg Eichhorn - 9100 Herisau - Sevisana AG
Patient: Torgler, Sonja, Geb.Datum: 01.01.1980
Name des Bildes: nac, Aufnahme datum: 18.01.2008 13:34:00



Unmittelbar nach Injektion:
Mittlere Temperatur: 35.5 Grad C