

Medizinische Thermographie

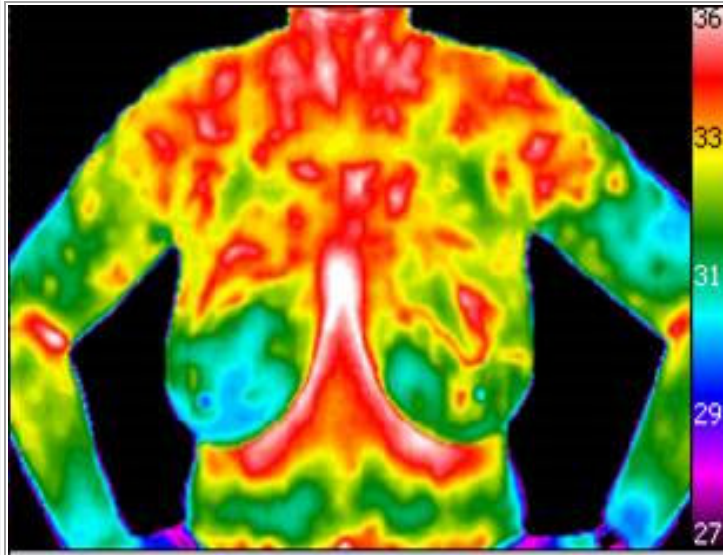
Das Sehen im nicht sichtbaren Bereich

Eine andere Sicht, krankhafte Befunde zu erkennen

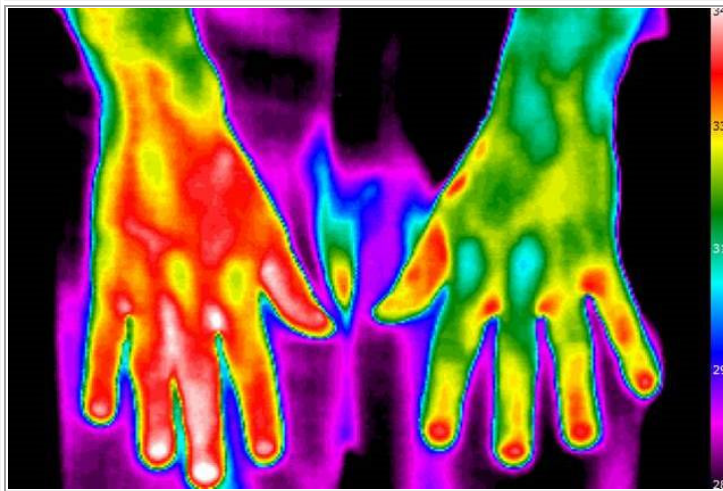
Medizinische Thermographie

Das Sehen im nicht sichtbaren Bereich - Eine andere Sicht, krankhafte Befunde zu erkennen

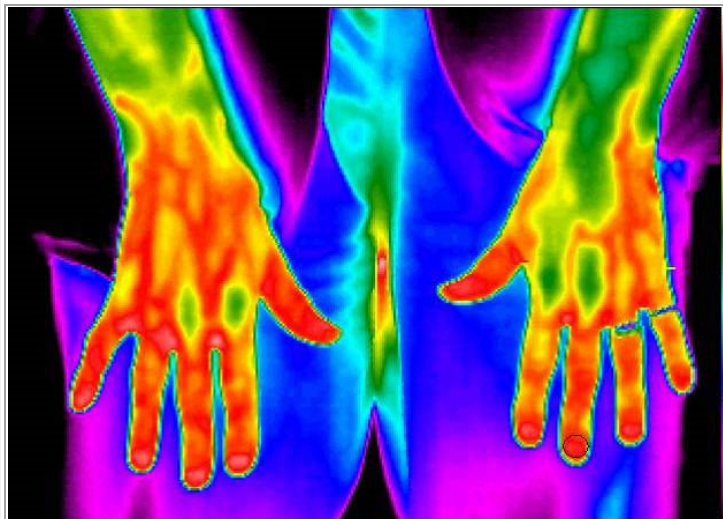
Zentrum für medizinische Thermographie, Dr. med. et Dr. scient. med. Jürg Eichhorn, CH-9100 Herisau



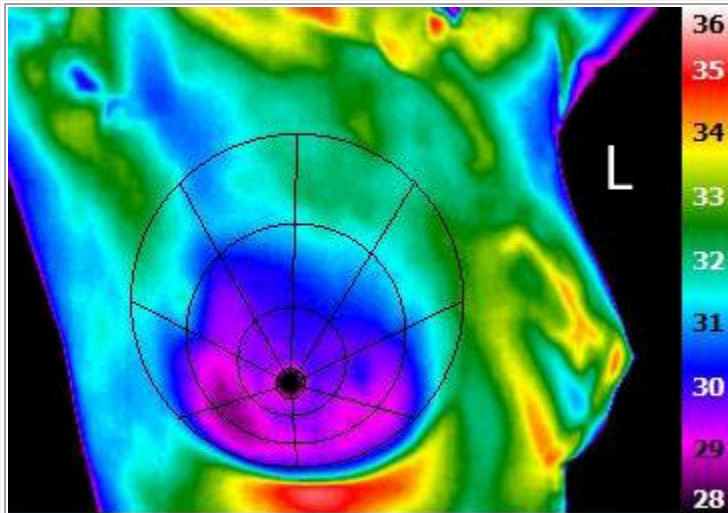
Frau mit schwerer
Fibromyalgie
**Rote Flecken = Schmerz
Areale**



Hände eines Diabetikers mit
schwerer
Durchblutungsstörung Hand
links



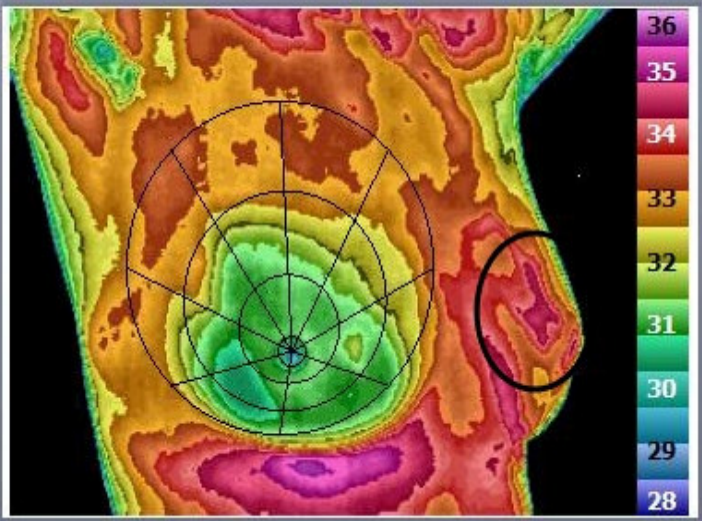
Gesunde Hände
(Schwester des Patienten)



Brustkrebs links
Durchmesser 2.5 cm

3 | 18.10.2011 10:11:00

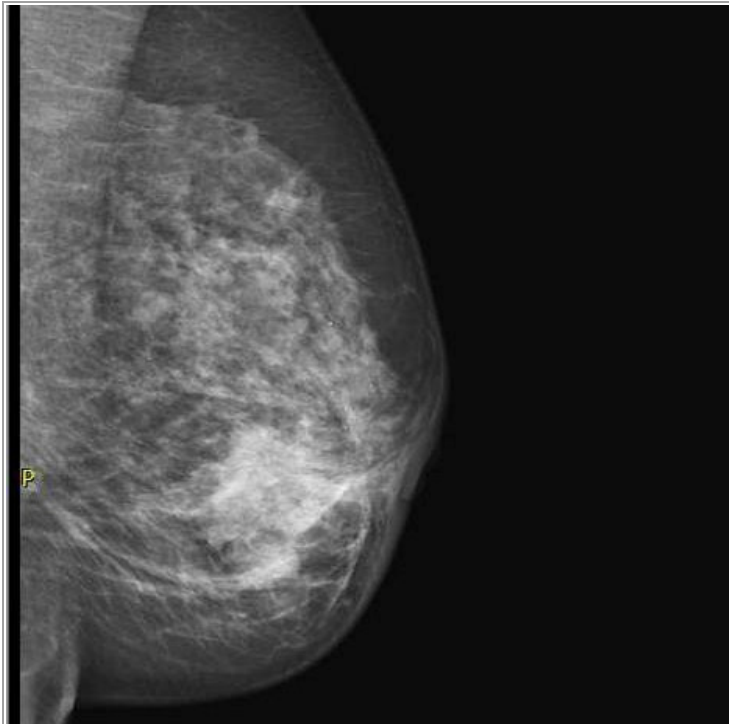
Name des Bildes: BRR1 (Breast right)



Gleiche Brust
(Kontrastaufnahme)
Krebsausläufer nach oben!
(dunkelrot).

Der Chirurg ignorierte
diesen Befund und
entfernte den Tumor *nicht*
im Gesunden. Entfernung
des Resttumors in einer
weiteren Operation

Maximaltemperatur: 35.7°C

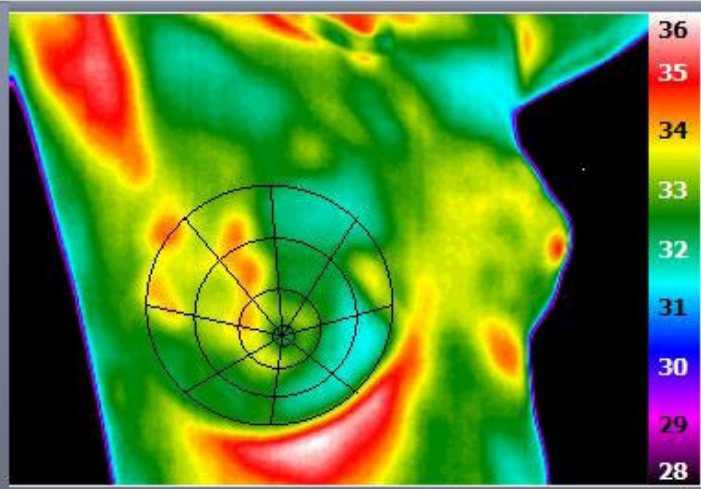


Gleiche Brust
(Mammographie)

Exam Professional 5.7 - Lizenziert für: Dr. med. Juerg Eichhorn - 1

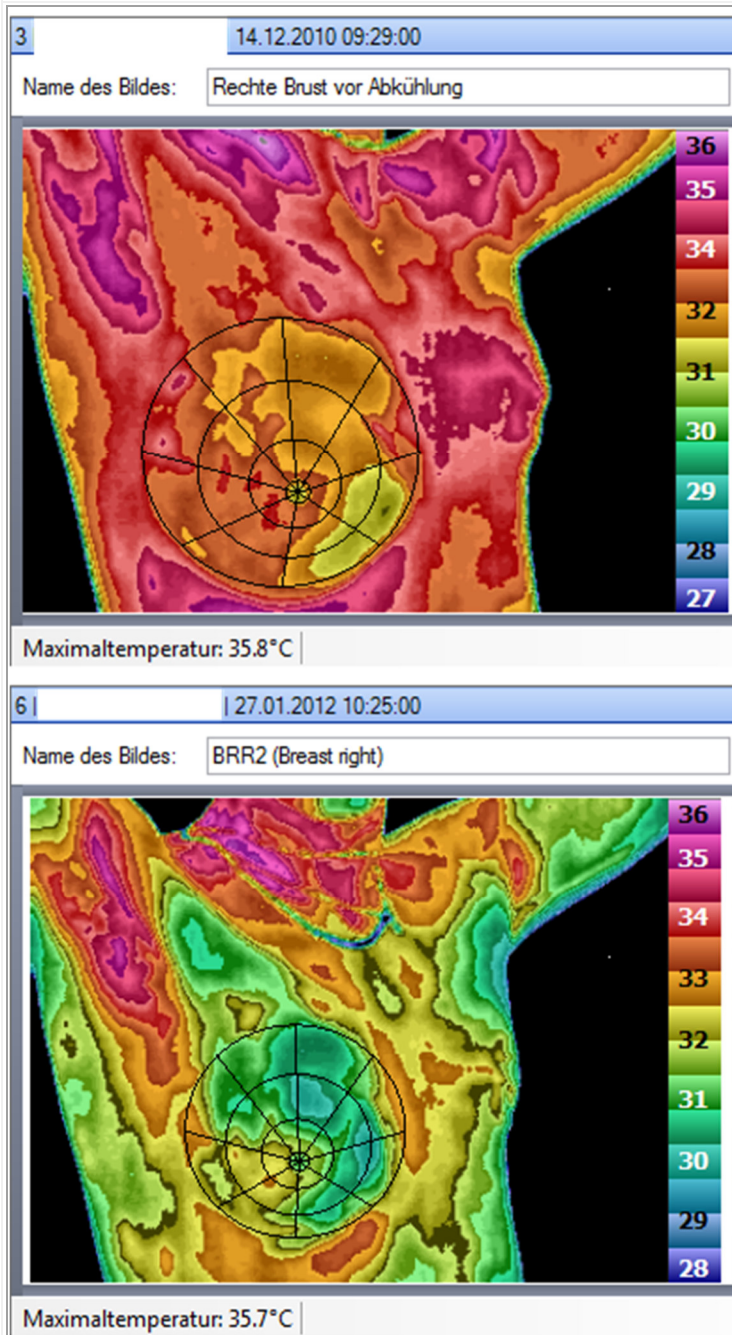
1 | 12.11.2009 14:37:00

Name des Bildes: Rechte Brust nach Abkühlung



Frau mit Brustkrebs. Der
Krebs erfasst die ganze linke
Brust

Maximaltemperatur: 36°C



Gleiche Frau
Kontrastaufnahme
Tumor = dunkelrot = heiss

Vor Therapie

Nach Therapie (27.1.12).
Der Tumor ist fast gänzlich
verschwunden

Auf Wunsch der Patientin
erfolgte die Therapie auf
rein
komplementärmedizinischer
Basis ohne Bestrahlung oder
Chemotherapie

Indikationenkatalog

Untersuchung der weiblichen Brust (bds.)

- Klinisch unauffällig (Vorsorgeuntersuchung)
- Positive Familien Anamnese (Mammacarcinom)
- Unklarer Tastbefund
- Cystische Mammopathie (Risikobrust)
- Therapiekontrolle und Langzeitüberwachung von behandeltem Brustkrebs

Durchblutungsstörungen

- Periphere arterielle Verschluss Krankheit (Schaufenster Krankheit), Arteriosklerose
- Unklares, angiologisches Problem
- Krampfadern: Präoperative Abklärung, Phlebothrombose, Thrombophlebitis
- Ulcus cruris (Geschwüre, offene Beine), Gangrän
- Nach Operation: Brustkrebs (Lymphstau)
- Nach Unfall
- Diabetes: Früherkennung von Amputationsrisiken
- Raucher: Früherkennung von Amputationsrisiken
- Wundheilungsstörung
- Raynaud Finger (Totenfinger, schmerzhafter, kalter Finger)

Schmerzen / Entzündungen

- Fibromyalgie
- Rheumatische Arthritis
- Andere rheumatologische Erkrankung
- Untersuchung von Gelenken
- Entzündungen im Kopfbereich (Nebenhöhlen, Kieferbereich, Zahnbereich)

Neurologie

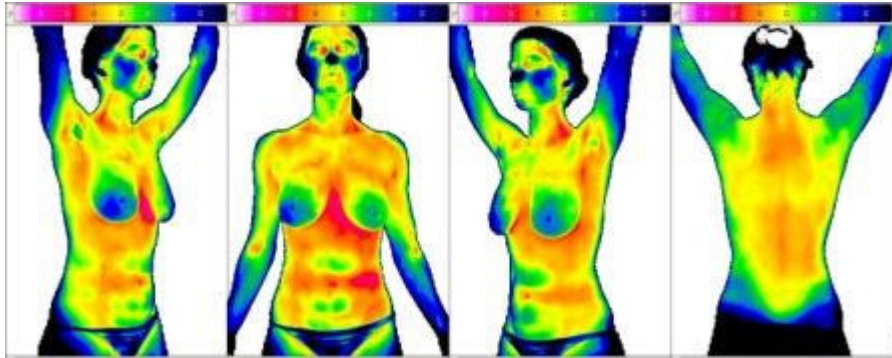
- Abgrenzung Neuropathie-Entzündung
- Multiple Sklerose (kalte Arme oder Beine)
- Nach Operation: Kaltes Bein nach Bandscheinoperation

Funktionelle Störungen

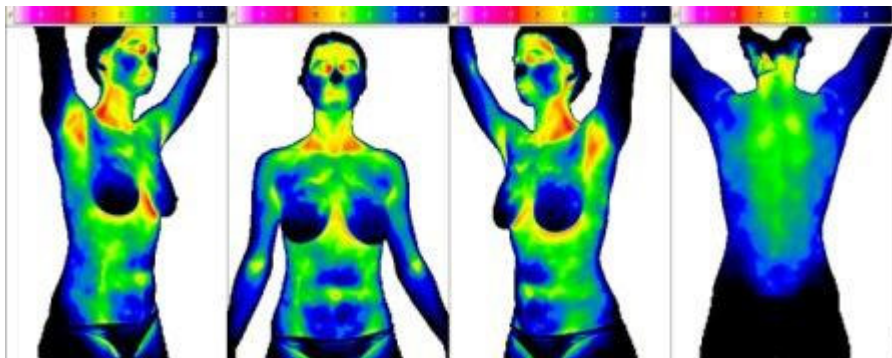
- Vegetative Dystonie

Die thermographische Untersuchung der weiblichen Brust: *MammoVision*

Wärmebildaufnahme unmittelbar nach Entkleidung



Wärmebildaufnahme nach 10 Minuten Raumtemperatur



Der klinische Einsatz von Wärmebildaufnahmen

1. Aufnahmen und Messungen an der weiblichen Brust (MammoVision®)

- Erkennung / Früherkennung von Brustkrebs (in Kombination mit anderen klinischen Methoden)
- Therapiekontrolle und Langzeitüberwachung von behandeltem Brustkrebs
- Identifikation von Frauen mit erhöhtem Brustkrebsrisiko (in Kombination mit anderen klinischen und statistisch basierten Methoden)
- Identifikation von Frauen ohne derzeit erhöhtes Brustkrebsrisiko (hohe Spezifität)
- Identifikation von Frauen mit benignen Brusterkrankungen
- Therapieplanung und Kontrolle bei Frauen mit Erkrankungen oder Störungen an den Brüsten

Die Inzidenz des Mammacarcinoms steigt trotz aller Vorsorgemassnahmen in der Vergangenheit. Die Mammographie als Screeningmethode hat versagt. Auch die Akzeptanz dieser Untersuchung bei den Frauen ist unbefriedigend und sie wird häufig als traumatisierend empfunden. Die Sonographie ist eine nicht traumatisierende Methode, allerdings mehr geeignet zur Erfassung von zystischen Veränderungen. Die konventionelle Mammographie erfasst nur das Gewordene (also das manifeste Karzinom) aber nicht den im Werden betreffenden Prozess (also das sich entwickelnde Karzinom). Seit Jahrzehnten ist bekannt, dass in der überwiegenden Mehrzahl der Fälle des Mammacarcinoms Änderungen des Wärmemusters in der Brust auftreten auf dem Boden eines erhöhten Stoffwechsels und einer Neovaskularisation.

Bekannt ist auch die Tatsache, dass mit zunehmender pathologischer Wärmebildung

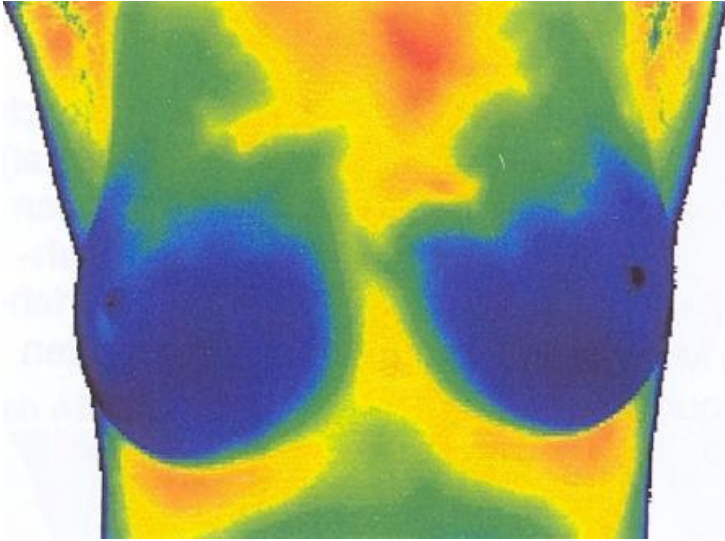
- das Malignom früher entsteht
- die Malignität des Tumors steigt
- die Metastasierungsgefahr steigt
- die Überlebenszeit abnimmt

Das Erfassen thermisch auffälliger Abweichungen vom Normalbefund und deren frühzeitige Beobachtung und Behandlung stellt also eine echte Prävention des Mammacarcinoms dar. Zusätzlich dient die infrarotthermographische Untersuchung als Verlaufskontrolle während einer Behandlung bei auffälligen Befunden als Verlaufskontrolle nach einer Operation wegen eines Mammacarcinoms zur Überwachung der gesunden verbliebenen Brust bei Zustand nach Ablatio oder Operation wegen eines Mammacarcinoms.

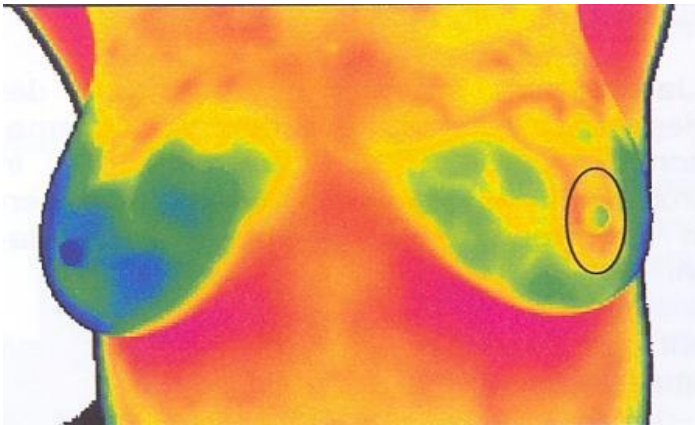
Bildquelle:

ThermoResearch Group Ltd., 0-76337 Waldbronn

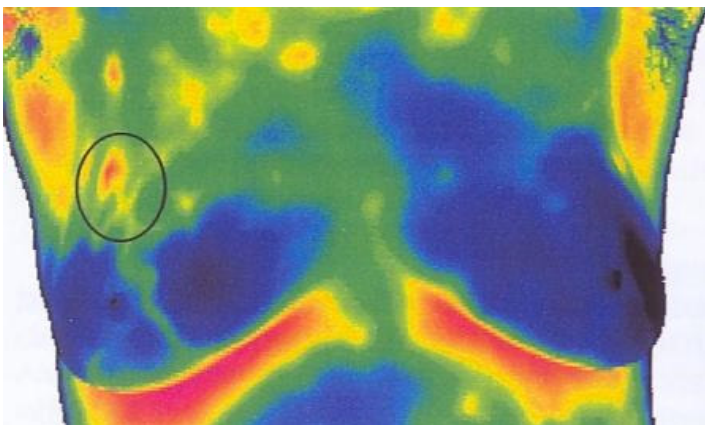
Tel.: 07243/66022 Fax:07243/65949 e-Mail:sauer@hsauer.de



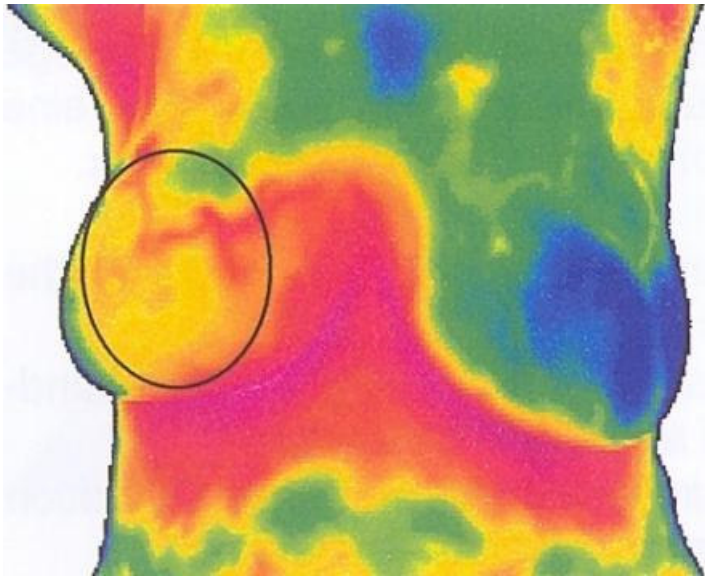
Weibliche Brust - Normalbefund



Weibliche Brust - Verdacht auf Brustkrebs links (Kreis)



Weibliche Brust - Brustkrebs im Anfangsstadium rechts (Kreis)

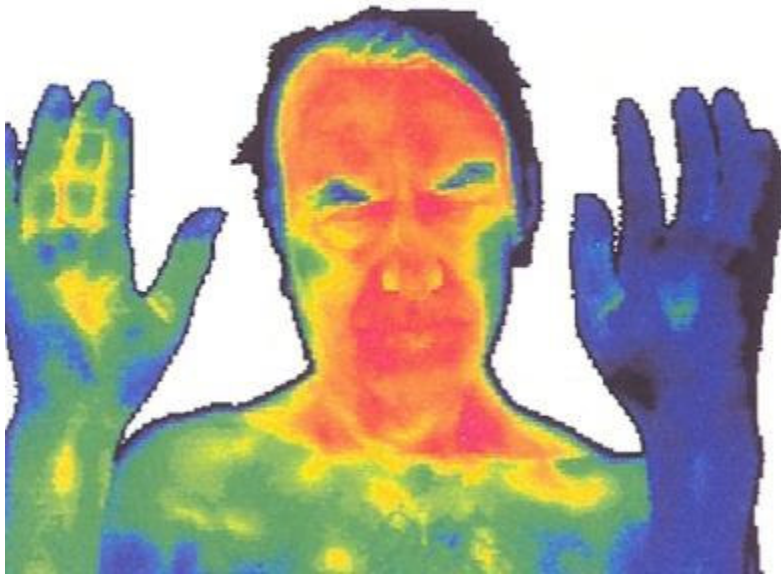

Weibliche Brust - Brustkrebs rechts, fortgeschritten (Kreis)

2. Ganzkörperaufnahmen und Messungen (ReguVision®, FlexiVision)

(Infrarotaufnahmen und Temperaturmessungen in allen relevanten Körper Bereichen und Fachgebieten)

- Angiologie
- Untersuchung von Gelenken
- Neuropathie und Angiopathie
- Früherkennung von Amputationsrisiken bei Diabetespatienten
- Rheumatologie
- Vegetative und funktionelle Störungen (Durchblutungsveränderungen)
- Entzündungen im Zahn-, Kiefer- und Kopfbereich
- Wundheilungsstörungen, z.B. nach Thorakotomie



Durchblutungsstörung Arm links nach Brustamputation wegen Brustkrebs

MammoVision®, ReguVision® und FlexiVision basieren auf jahrzehntelangen eigenen Erfahrungen und vieljährigen Forschungs- und Entwicklungsanstrengungen in medizinischer Thermographie und Infrarot Imaging im Zusammenhang mit der immensen Bedeutung von kybernetischer Regulationsphysiologie und Regulationspathologie. Für aussagekräftige Untersuchungen müssen wichtige Voraussetzungen erfüllt sein:

1. Technische Bedingungen

- Zuverlässigkeit der Messwerte
- Messpräzision
- Messwert-Stabilität
- Reproduzierbarkeit
- Spitzentechnologie
- Robuste Komponenten mit langer Lebensdauer
- Einfach anzuwenden


2. Medizinische Bedingungen

- Keinerlei Belastungen für die Patienten, völlig nicht invasiver Charakter
- Einfach zu erlernende und anzuwendende Methodik
- Sachgerechte Ausbildung, Überwachung und fachliche Begleitung
- Richtlinien für die Datenerhebung und die Auswertung und Interpretation der Messwerte
- Ständige Fort- und Weiterentwicklung des Systems
- Datenevaluation in einem weltweiten klinischen Experten-Netzwerk (mit Internetnutzung)
- Ständig zugänglicher Wissensspeicher für alle MammoVisions®- und ReguVisions®-Anwender
- Medizinische Hotline zu erfahrenen MammoVisions®- und ReguVisions®-Experten
- Automatische Messwertevaluation, frei von subjektiven Bewertungen, zusätzliche ärztliche Expertise
- Automatisch erzeugter Arztbericht für andere Ärzte und (vereinfacht) für die Patienten (einschliesslich illustrierender Abbildungen)

Das komplette Untersuchungssystem besteht aus perfekt aufeinander abgestimmten Komponenten, entwickelt von InfraMedic und forschenden Partnern. Herzstück jedes Infrarot-Untersuchungssystems ist die optimal geeignete Infrarotkamera:

VarioCam hr 475 MED (Infratec)

Echtfarben-Kamera (für MammoVision®, ReguVision® und FlexiVision). Sie ist mit einem hoch auflösenden Detektor (320x288 Infrarot Pixel) = 92'160 Messpunkte) ausgestattet.



Technische Anfragen (Infrarotkamera, Software)

Prof. Dr. med. Reinhold Berz, MD
CEO
InfraMedic AG
An der Steig 6
D-88483 Burgrieden-Rot
Fon +49 - (0) 66 81 - 72 70
Fax +49 - (0) 66 81 - 85 51
Mobil +49 - (0) 160 - 96 71 29 89
reinhold.berz@inframedic.de
www.inframedic.de

ThermoResearch Group Ltd.

0-76337 Waldbronn
Tel.: 07243/66022 Fax:07243/65949 e-Mail:sauer@hsauer.de

Deutsche Gesellschaft für Thermographie und Regulationsmedizin e.V. (gegründet 1954)

Präsident

Prof. Or. med. Reinhold Berz, MD
Harbach 5
0-36115 Hilders I Rhön
Fon +49 6681 - 72 70
Fax +49 66 81 - 85 51
E-Mail: reinhold.berz@inframedic.de
www.thermomed.org

Vizepräsident

Dr. med. Helmut Sauer, MD
Rheinstr. 7
0-76337 Waldbronn-Reichenbach
Fon +49 72 43 - 66022
Fax +49 72 43 - 6 59 49
E-Mail: sauer@hsauer.de

Exam Professional 5.4 - Lizenziert für: Dr. med Jürg Eichhorn - 9100 Herisau - Sevisana AG
Patient: Pferde, Geb.Datum: 01.01.1960
Name des Bildes: Infrarot-Bild 6, Aufnahme datum: 11.02.2008 10:12:00

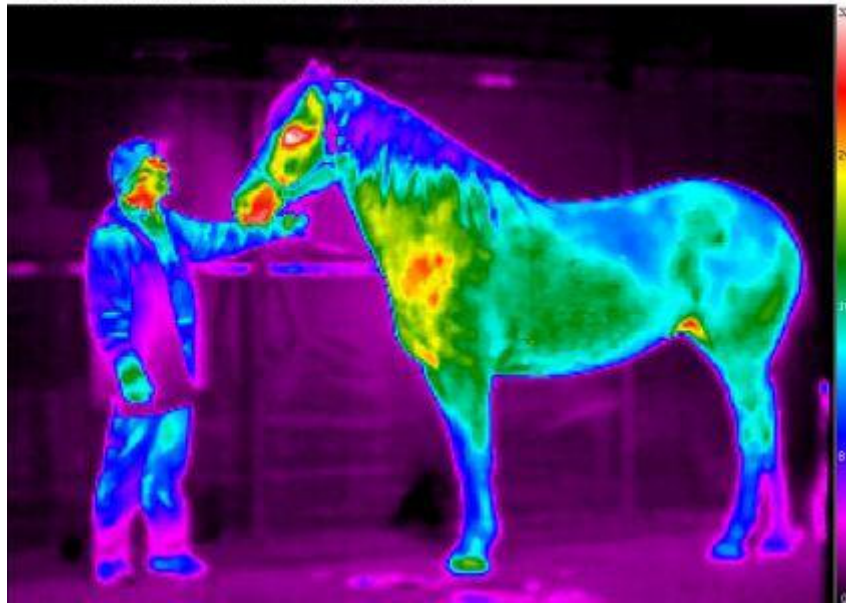

Bild: Reiterin mit Pferd, Dr. med.et Dr. scient. med. Jürg Eichhorn