

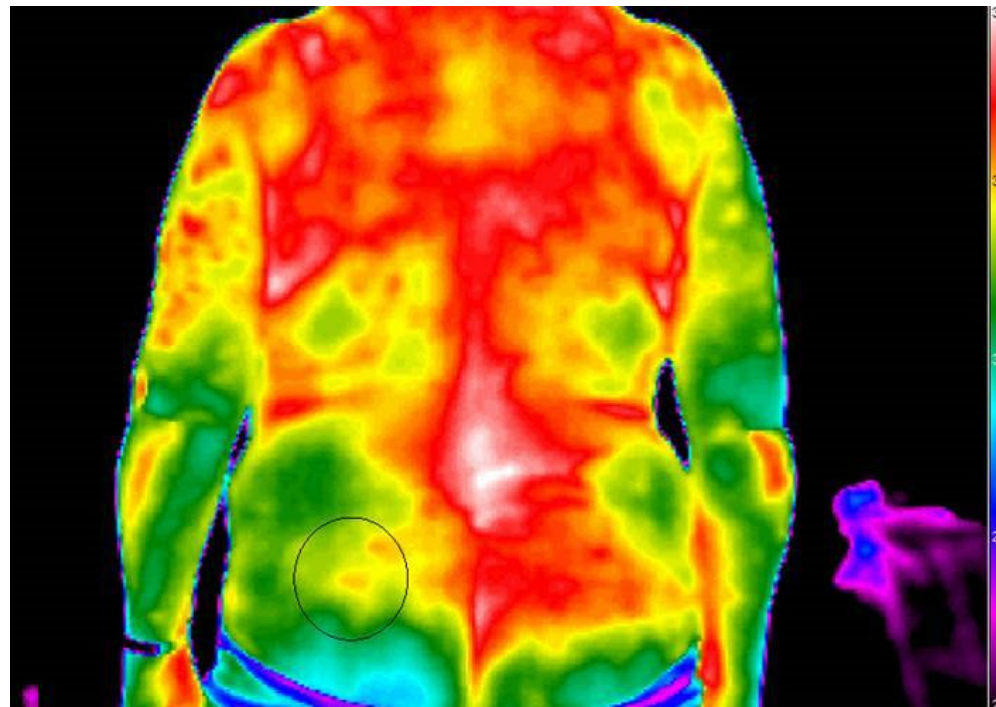
# Medizinische Thermographie

Wärmebilddiagnostik

Dr. med. et Dr. scient. med. Jürg Eichhorn

CH-9100 Herisau  
drje49@gmail.com  
www.ever.ch

1 Kreis = schmerzhaftes Areal – vor Kühlung

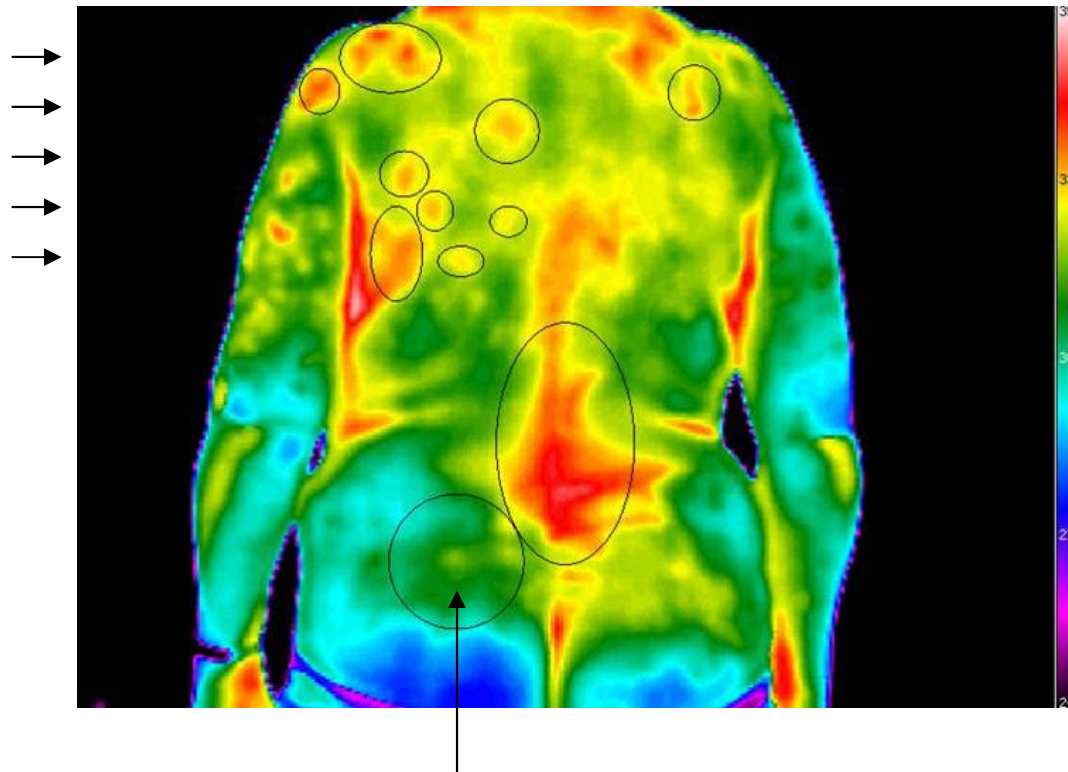


Therapieresistenter, chronischer, invalidisierender Schmerz im Bereich der Crista iliaca links

Raumtemperatur: 19.5 Grad C.

# 1 Zustand 8 Minuten nach Kühlung

Multiple  
Triggerpoints  
=Hinweis auf  
Fibromyalgie

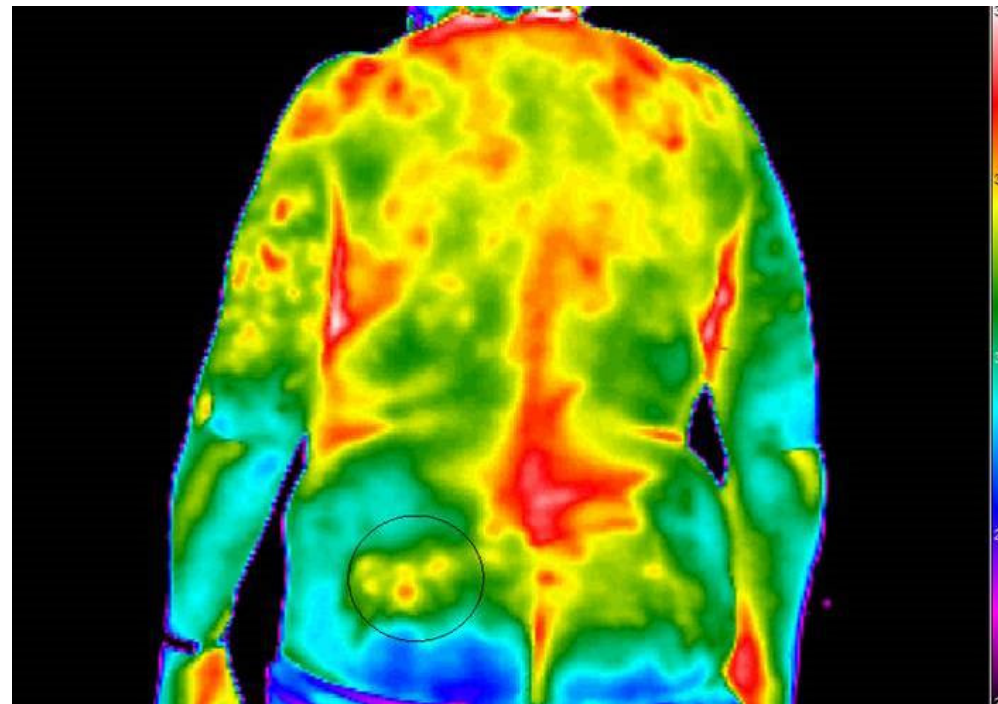


Starke Aktivität  
im LWS Bereich

Schmerzareal eingegrenzt (heller Punkt = Überwärmung = P. max)

Raumtemperatur: 19.5 Grad C.

1 Kreis = nach 10 ml Procain, Stichtiefe 5 cm



Vasodilatation/Überwärmung nach Procain

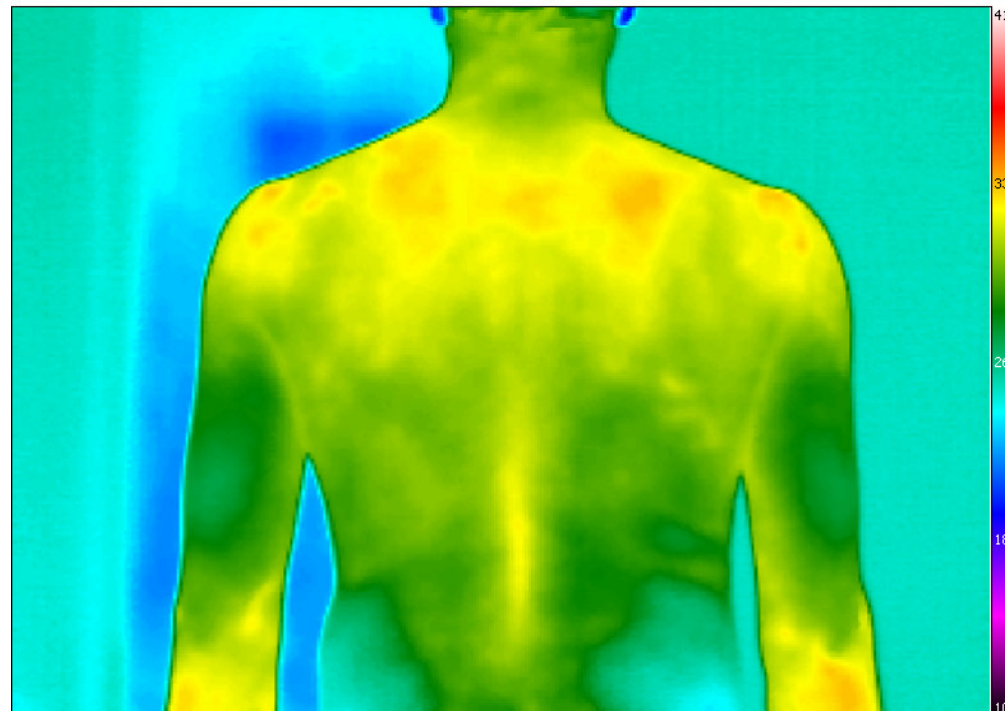
Raumtemperatur: 19.5 Grad C.

# 1 Schmerzfreier LWS-Bereich (Vergleich eines Gesunden)

Exam Professional 5.4 - Lizenziert für: Dr. med Juerg Eichhorn - 9100 Herisau - Sevisana AG

Patient: Eichhorn, Alexander, Geb.Datum: 11.04.1983

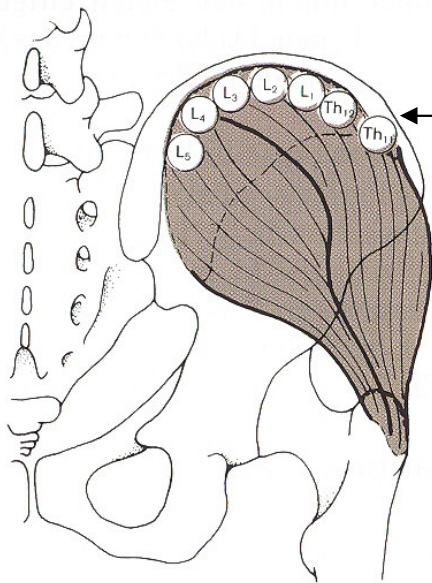
Name des Bildes: Inf, Aufnahme datum: 11.02.2008 16:09:00



Derzeit leichte Verspannung im Schultergürtelbereich

Raumtemperatur: 19.5 Grad C.

# 1 Irritationszonen – Glutaeus medius



Der Glutaeus medius reagiert mit Hartspann auf segmentale Dysfunktionen im Bereich der LWS und der unteren BWS.

Der Ort der Irritationszone gibt dabei Hinweise auf das gestörte Segment im Bereich.

Bei Schmerzen im Bereich der Crista iliaca ist an eine Dysfunktion im LWS-BWS Bereich als causale Ursache zu denken.

Im vorliegenden Falle lässt die stark überwärmte LWS eine solche Genese vermuten.

In die differentialdiagnostischen und therapeutischen Überlegungen muss dementsprechend die LWS miteinbezogen werden.

*M. glutaeus medius*

Raumtemperatur: 19.5 Grad C.

## Beurteilung und Therapievorschlag

- Die Schmerzursache liegt vermutlich im LWS Bereich (nicht untersucht, weil kein Auftrag)
  
- Manuelle Diagnostik und Therapie der LWS
- Gegebenenfalls Neuraltherapie im Bereich der Dysfunktion (Fazettengelenk)
- Bei Persistenz und nach radiologischer Diagnostik gegebenenfalls Fazettengelenkinfiltration (BV)
- Loco dolenti 10 ml Procain an (und nicht in) das schmerzhafteste Areal. 3x/Woche (hier 5-6 cm. tief)
  
- Es liegt ein Bindegewebsproblem vor:
- Ernährung:  
Gemüsebetont, kohlenhydratarm (Brot, Teigwaren aber nicht Kartoffeln), Verzicht auf fettreiche tierische Produkte (tierische Fette = Arachidonsäure = Förderung der Entzündung):  
Keine Milch, nur fettarme Milchprodukte, 3x/Woche Fisch, 3x/Woche Rindsfilet, Lammfilet, Hühnerbrust, Wild (=arachidonsäurearme Fleischsorten).
- Verbesserung des Bindegewebes mit manueller Lymphdrainage (zwingend) und Unterstützung mit Basenpulver (SevisanaLine = spezielle Mischung).
- Eine (stationäre) Kur nach F.X. Mayr wäre bei Persistenz in Erwägung zu ziehen = intensivste Form der Therapie und am erfolgversprechendsten!

**Besten Dank für Ihre Aufmerksamkeit**

Dr. med. et Dr. scient. med. Jürg Eichhorn

CH-9100 Herisau  
drje49@gmail.com  
www.ever.ch