

Medizinische Thermographie

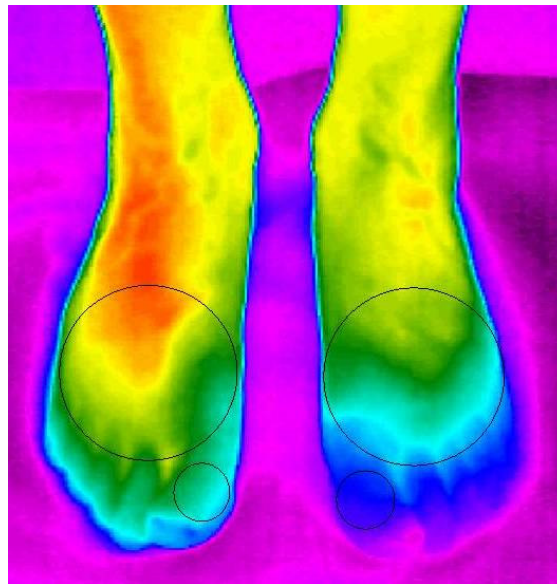
Wärmebilddiagnostik

Dr. med. et Dr. scient. med. Jürg Eichhorn

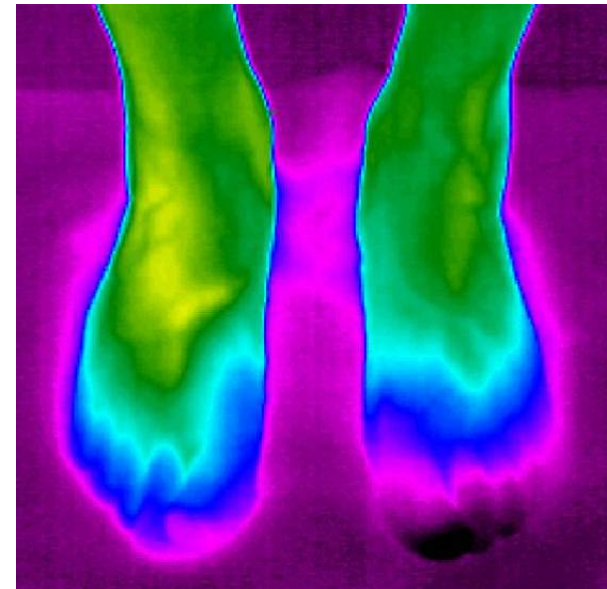
CH-9100 Herisau
drje49@gmail.com
www.ever.ch

1 Insulinpflichtiger Diabetes mellitus Typ 2 seit 1997

Taubheitsgefühle Mittelfuss-Vorderfuss. Subjektiv kein Kältemissempfinden
Thermographisch Hinweis auf Mikroangiopathie Mittelfuss links und Zehen.
Kritisch ist die Grosszehe links



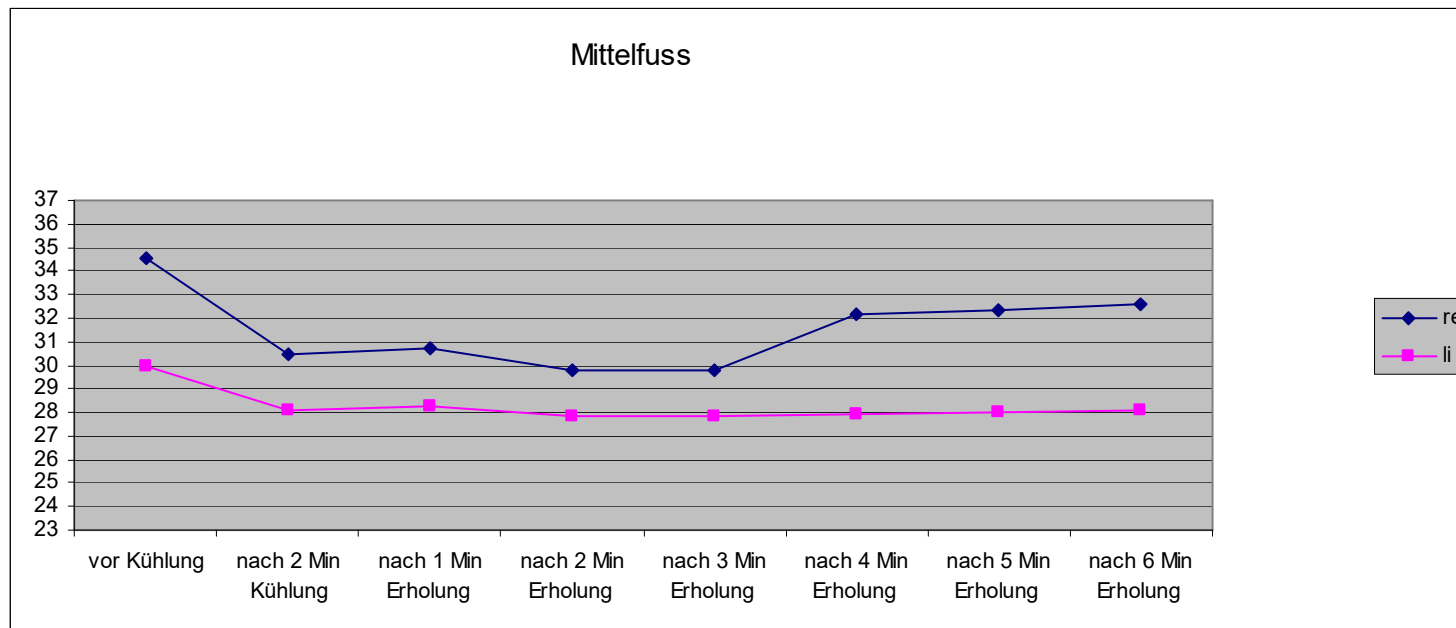
vor Kühlung



nach Kühlung

Raumtemperatur: 16 Grad C.

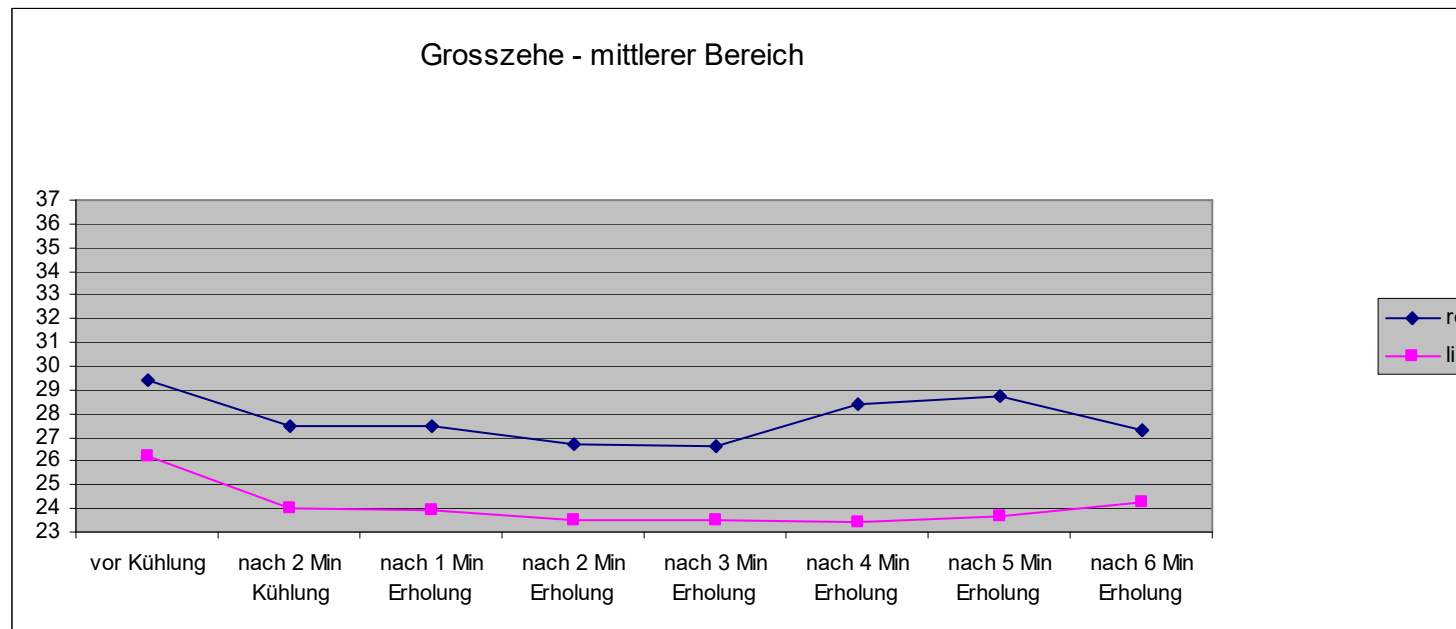
1 Temperaturverlauf Mittelfuss



Mittelfuss links im Durchschnitt 3.3 Grad C kühler als rechts.

Fuss und insbesondere Mittelfuss links deutlich kühler und fehlende Wiedererwärmung

1 Temperaturverlauf Grosszehe



Grosszehe links im Durchschnitt 3.7.Grad C kühler als rechts.
Grosszehe links deutlich kühler und fehlende Wiedererwärmung